NOV 22 1894

Die

Resultate der chirurgischen Behandlung Neuropathischer Gelenkaffektionen.

Inaugural-Dissertation

zur

Erlangung der Doktorwürde

der

HOHEN MEDIZINISCHEN FAKULTÄT

der

Ruprecht-Carls-Universität

in

HEIDELBERG.

Vorgelegt von

P. H. SCHOONHEID

Arzt (aus Amsterdam).

Dekan:
Professor **Vierordt.**

Referent:
Geh. Rat **Czerny.**

FRANKFURT A. M.
DRUCK VON MAHLAU & WALDSCHMIDT.
1894.

Die

Resultate der chirurgischen Behandlung Neuropathischer Gelenkaffektionen.

Inaugural-Dissertation

zur

Erlangung der Doktorwürde

der

HOHEN MEDIZINISCHEN FAKULTÄT

der

Ruprecht-Carls-Universität

in

HEIDELBERG.

Vorgelegt von

P. H. SCHOONHEID

Arzt (aus Amsterdam).

Dekan:	Referent:
Professor **Vierordt.**	Geh. Rat **Czerny.**

FRANKFURT A. M.

DRUCK VON MAHLAU & WALDSCHMIDT.

1894.

Seinem Vater.

INHALT.

Seite

A. Einleitung. — Symptomatologie. Differentielle Diagnose 1

B. Kritische Betrachtungen der mir aus der Litteratur bekannten, chirurgisch behandelten Fälle 11

C. Zusammenhang zwischen den Resultaten der chirurgischen Behandlung der neuropathischen Gelenkaffektionen und den bis jetzt bekannten Theorien über die Entstehung der letzteren 43

D. Zusammenfassung 52

E. Casuistik.

I. Krankengeschichten der 2 Fälle Herrn Prof. Korteweg's . . . 53

II. Weitere Mitteilung des Falles von Kredel (hierzu Tafeln) . . . 63

III. Referate über die in der Litteratur mitgeteilten Fälle neuropathischer Gelenkaffektionen, welche operativ behandelt sind.

a) Fälle mit der klinischen Diagnose Tabes dorsalis 68

b) Fälle mit der klinischen Diagnose Syringomyelie 89

F. Litteraturverzeichnis.

I. Specielle Litteratur 102

II. Allgemeine Litteratur 103

Die Resultate der chirurgischen Behandlung Neuropathischer Gelenkaffektionen.

A. Einleitung. Symptomatologie. Differentielle Diagnose.

Seitdem Charcot im Jahre 1868 die Aufmerksamkeit auf gewisse Veränderungen der Gelenke bei Tabes dorsalis, von ihm »Arthropathies des ataxiques« genannt, gelenkt hatte, hat man die Gelenkaffektionen bei Rückenmarkskrankheiten genauer studiert.

Schon vor ihm hatte im Jahre 1831 M. T. R. Mitchell auf das Zustandekommen von Gelenkentzündung im Verlaufe von Spondylitis oder nach Traumen des Rückenmarks hingewiesen. Seine Beobachtung fiel leider der Vergessenheit anheim, vielleicht deshalb, weil der Entdecker sie übermäßig verallgemeinert und ausgedehnt hat; so hat er z. B. den akuten Gelenkrheumatismus für Myelitis mit Lokalisation im Gelenkapparat erklärt.

Nachher kamen noch Mitteilungen von Gull (1858) und besonders schon früher 1846 von Scott-Alison, der die Gelenkaffektionen, welche nach Hemiplegien entstehen, mit einer gichtigen Diathese in Zusammenhang gebracht hatte. Erst in den Arbeiten von Brown-Séquard (1861), Weir-Mitchell (1864), Keen, Moorehouse und anderen wurden die Gelenkaffektionen im Verlaufe spinaler Erkrankungen von den übrigen Gelenkkrankheiten getrennt betrachtet.

Wir aber wollen uns im folgenden auf die Betrachtung der im Verlaufe von Tabes dorsalis und Syringomyelie auftretenden Gelenkaffektionen beschränken, weil nur sie einer chirurgischen Behandlung bis jetzt unterworfen worden sind.

Wie Charcot in Frankreich, so hat in Deutschland zuerst Westphal den Zusammenhang zwischen beiden Erkrankungen richtig erkannt. Ein von Ponfick in der Berliner medicinischen Gesellschaft (Sitzung 30. Oktober 1872) demonstriertes Präparat einer verbreiteten Arthritis deformans mit ungewöhnlich weit fortgeschrittenen Zerstörungen der Hüft-, Knie- und Schultergelenke beider Seiten, welches von einer tabischen Frau der Abteilung Westphal's entstammt, wurde von diesem als tabische Gelenkerkrankung angesprochen.

In England wurde der erste Fall 1869 von Clifford veröffentlicht. Ihm folgte Buzzard, der 1874 einen Fall von tabischer Arthropathie publicierte und 1880 drei weitere Fälle der pathologischen Gesellschaft in London vorstellen konnte.

Seitdem sind neue Fälle von Arthropathia tabidorum in Hülle und Fülle veröffentlicht worden; sie alle haben nur das klinische und pathologisch-anatomische Bild bestätigen können, welches bereits 1868 von Charcot in meisterhafter Weise entworfen war.

Das neuropathische Gelenkleiden kommt in der Regel in einem frühen Stadium zum Ausbruch, bevor andere Symptome des Grundleidens zu Tage treten; kann es uns deshalb nicht wundern, wenn ein solcher Kranke zuerst einen Chirurgen konsultiert.

In diesem frühzeitigen Stadium (daher von Charcot »un phénomène précoce de la période initiale de la maladie spinale« genannt) wird die Krankheit leider sehr oft nicht erkannt, und deswegen keine richtige Behandlung eingeleitet. Um so viel mehr wird man sich über solche Irrtümer wundern, weil die Symptome einer solchen Gelenkaffektion so charakteristisch sind, daß sogar diejenigen, die diese Affektion bloß als eine durch Tabes modificierte Arthritis deformans ansprechen, den klinischen Unterschied zwischen diesen neuropathischen Gelenkerkrankungen und der Arthritis deformans nicht leugnen können.

Die klinisch und diagnostisch wichtigen Merkmale sind erstens ein spontaner und plötzlicher Beginn.

Gewöhnlich war keine direkte Ursache zu eruieren. Als Ausnahme darf man es bezeichnen, wenn ein Patient Prodrome, wie

rheumathoide Schmerzen, Krachen im Gelenk, empfunden hat und außerdem der Erkrankung ein Trauma des Gelenkes vorausgegangen ist.

Als Hauptsymptom stellt sich eine Schwellung ein, welche meistens auch alleiniges Symptom ist, da weitere Entzündungserscheinungen, wie Schmerzen, Fieber und Rötung fehlen.

Es giebt aber Ausnahmen:

So wurden neuerdings von Fort in einer Pariser These die Fälle mit akuten Entzündungserscheinungen studiert und außerdem zwei von ihm beobachtete Fälle mit drei Gelenkaffektionen mitgeteilt.

Von Rotter werden ebenfalls ähnliche Fälle erwähnt: nämlich die Fälle Hamilton's und Westphal's (multiple Affektion der Finger und im ersten Falle auch großer Gelenke), Czerny's 2 Fälle (1. Affektion des Sprunggelenkes, 2. Affektion des Schultergelenkes), ferner der Fall Bouchard's (Ball II) mit Affektion des Kniegelenkes. Da dies die einzigen in der Litteratur bekannten Fälle sind, so ist wohl anzunehmen, daß hier Fälle akuter Arthritis bei Tabikern vorliegen. Anfangs ist die Schwellung mehr eine diffuse, welche sich über das ganze affizierte Glied ausdehnt, doch ist die Gegend um das Gelenk am meisten geschwollen.

Nach ein paar Tagen nimmt die Schwellung des Gliedes ab, während das Gelenk selbst, je nach der Form der Erkrankung, abschwellen oder unverändert bleiben kann, nachher aber mehr und mehr der sogenannten bösartigen Form ähnlich wird.

Bei der Schwellung der Weichteile handelt es sich nicht um ein gewöhnliches Oedem, sondern um eine derbe Schwellung, die bei Fingerdruck keine Delle hinterläßt. Doch giebt es auch hier Ausnahmen: Fälle, in welchen sich das Oedem wie ein gewöhnliches Stauungsödem verhält.

Diese Schwellung der Weichteile soll nach Kredel dem Oedema calidum Volkmann's ähnlich sein. Ein solches Oedema calidum gleicht der Infiltration der periartikulären Weichteile, wie man sie nach Gelenktraumen und Distorsionen findet. Nach Rotter soll die eigenartige Schwellung der Weichteile Folge einer Ruptur der

Kapsel des Gelenkes sein; dadurch wird der flüssige Inhalt aus demselben ins benachbarte tiefe Bindegewebe getrieben.

Zur Unterstützung dieser Ansicht werden die Beobachtungen von Debove, Bensch-Wolff, Lépine und seine eigenen citiert. Zugleich weist er aber darauf hin, daß die derbe und ausgedehnte Schwellung nach Frakturen ebenfalls vorkommt. Wenn nun Rotter diese Schwellung deswegen für nicht charakteristisch hinstellt, so ist dem wohl entgegenzuhalten, daß in dem spontanen Auftreten der Kapselruptur ein charakteristisches Merkmal gegeben ist.

Indes nicht allein der seröse Erguß, sondern auch eine bestehende Gewebsverdichtung ist als Ursache der Schwellung anzusehen.

Ein weiteres Charakteristicum dieser Gelenkaffektionen ist ihre Schmerzlosigkeit bei passiven und aktiven Bewegungen.

Die Haut ist von normaler Farbe und von dilatierten Venen durchsetzt.

Im späteren Verlaufe kommt es zum Schwund der Gelenkteile, und zu Veränderungen der Knochenenden; außerdem wird das Gelenk allmählich schlotterig, so daß sich ein wahres Schlottergelenk bildet (Jambes de Polichinelle, flail like movement, Hampelmannsbeine). Nach Rotter entwickeln sich Schlottergelenke nur unter dem Einfluß von Gehbewegungen oder im Anschluß an unbedeutende Traumen. Dem muß man entgegenhalten: können solche Schlottergelenke nicht auch entstehen, wenn die paraarticulären Teile durch den Erguß eine solche Ausdehnung erlitten haben, daß beim Schwinden des Ergusses eine Restitution nicht mehr möglich ist? Giebt doch schon der bestehende Kapselriß allein eine Erklärung ab für das Zustandekommen des Schlottergelenkes.

In der Regel ist der Verlauf einer Arthropathia tabidorum ein so rapider, daß schon in ein paar Tagen unheilbare Veränderungen ausgebildet sind. Gleich im Anfang ist zu konstatieren, daß im Gelenk selbst ein Erguß vorhanden ist. Derselbe ist von seröser Beschaffenheit, in manchen Fällen viscide, mit kleinen Mengen Blut oder Fibrinflocken vermischt (Hydrops gelatinosus). Neben

der Deformität in späteren Stadien (Knorpelwucherung, Eburnisation, Stalaktitenbildung) sind auch öfters freie knochen- und knorpelähnliche Körperchen, welche in ihrer Anzahl sehr variieren können, im Gelenke gefunden worden.

v. Volkmann hat in dem von Thiersch demonstrierten Fall als besonders charakteristisch für die neuropathische Gelenkentzündung, gegenüber der Arthritis deformans, die Knorpelwucherung im periartikulären Gewebe hervorgehoben. Gleichfalls Rotter, Kredel, Sokoloff und andere. Wir betrachten mehr auf Grund der übrigen für eine tabetische Gelenkerkrankung sprechenden Symptome (besonders der Usur, ja selbst des Schwundes verschiedener Fußwurzelknochen) und auf Grund der späteren Beschreibung Karg's, den von Thiersch als Arthrit. def. von v. Volkmann als neuropathische Gelenkaffektion gedeuteten Fall, als Tabes.

In anderen Fällen wurde eitriger Erguß beobachtet. Wenn Eiterung eintritt, so ist diese als zufällige Komplikation anzusehen.

Nach den meisten Autoren tritt sie erst sekundär ein, nachdem man durch operative Eingriffe, meistens Punktion des Gelenkes, Applikation von Moxen, eine »Porte d'entrée« geschaffen hat, oder nachdem eine solche sich gebildet hat, infolge von Mal perforant oder Decubitus (Rotter, Kredel u. andere).

Rotter hat 7 Fälle aus der Litteratur gesammelt, wovon sich nur in 2 Fällen die Infektionsquelle nicht nachweisen läßt.

Diese Symptome, welche bereits Charcot mit Meisterhand skizziert, so daß wir außer stande, der Beschreibung Charcot's etwas Neues hinzuzufügen, sind so außerordentlich charakteristisch, daß es unmöglich ist, diese Gelenkaffektion klinisch mit anderen Gelenkerkrankungen zu verwechseln.

Mit vollem Recht wurde das schon auf dem XV. Kongreß deutscher Chirurgen von Volkmann betont. Er fand die Gelenkaffektion neuropathischer Individuen in dem Maße charakteristisch, daß er auf Grund der Veränderungen im Gelenk eine Tabes dorsalis diagnosticierte, obgleich zuvor die Vermutung auf Tabes nicht be-

standen hatte. Gegenüber diesen akuten Erscheinungen, die den Arthropathien bei Tabes dorsalis eigentümlich sind, hat man ein solches akutes Auftreten nur in vereinzelten Fällen bei Syringomyelie konstatieren können. Diese akuten Erscheinungen sind nach Sokoloff bei Syringomyelie nur vorübergehend, so daß sie von dem Patienten oft nicht bemerkt werden. Meist aber ist die Entwicklung der Arthropathien bei Gliomatose mehr eine chronische. Sokoloff spricht sich folgender Weise aus:

Fast in allen Fällen finden wir trotz der verhältnismäßigen Verschiedenheit im Verlauf und Grade der Erkrankung einen gemeinsamen Zug:

»Der Prozeß verläuft äußerst langsam, äußerst chronisch, in vielen Fällen haben die Kranken nicht die geringste Ahnung, daß sie an einer Gelenkaffektion leiden, bis sie durch die ärztliche Untersuchung darauf aufmerksam gemacht wurden; so ging es mehreren Kranken Morvan's, meine Kranke wußte sogar nicht einmal, daß ihr Schultergelenk vollkommen luxiert war.«

Außerdem ist schon von Morvan auf den Kontrast zwischen den Lokalisationsstellen dieser beiden Gelenkkrankheiten hingewiesen.

Bei Tabes dorsalis handelt es sich meistens um eine Affektion der Gelenke der unteren Extremitäten, hingegen kommt die Arthropathie bei Gliomatose an den Gelenken der oberen Extremitäten vor.

Weiterhin ist von Morvan betont, daß bei Tabes dorsalis symmetrische Gelenke krank werden.

So finden wir in Rotter's Statistik von 74 Patienten mit 112 Gelenkaffektionen bei 26 Patienten Erkrankungen symmetrischer Gelenke (wovon 11 mal beim Kniegelenk und 7 mal beim Hüftgelenk). Bei Syringomyelie sind wohl gleichzeitige Affektionen mehrerer Gelenke bekannt, wie sie sich in einem der Fälle Sokoloff's (Schulter- und Ellenbogengelenk), im Fall Steudener (Hand- und Ellenbogengelenk) und im Fall Nissen (Ellenbogen- und Schultergelenk) zeigten, aber niemals waren hier symmetrische Gelenke erkrankt. Morvan hat die Affektion bei Tabes in die Lumbalteile

und bei Syringomyelie in die Cervikalteile des Rückenmarks verlegt. Der Sitz der Syringomyelie in dem Cervikalteil und in dem oberen Dorsalteil des Rückenmarks ist gleichfalls von Schultze und Anna Bäumler (welche 112 Fälle von Syringomyelie gesammelt hat) konstatiert worden.

Morvan kommt zu dem Schluß, daß beim Befallenwerden aller 4 Extremitäten die Syringomyelie sich als descendierender, die Tabes dorsalis als ascendierender Prozeß zeigt.

Ebenso ist von Charcot bei der Arthropathia tabidorum konstatiert worden, daß im früheren Stadium der Tabes Gelenkaffektionen der unteren und im späteren der oberen Extremitäten vorkommen. Trotz der Aehnlichkeit, welche beide Gelenkaffektionen zeigen können, sind immer klinische Differenzen da, welche eine Syringomyelie leicht diagnosticieren lassen. Besonders hervorzuheben in dem Symptomenkomplex der Syringomyelie sind: Der fortschreitende Muskelschwund an den oberen Extremitäten und zwar relativ häufig an den kleinen Handmuskeln (es ist bekannt, daß bei der Tabes Muskelschwund nur wegen der Inaktivität eintreten kann), ferner die eigentümlichen Sensibilitätsstörungen, besonders die hochgradige Beeinträchtigung der Schmerz- und Temperaturempfindung, das Auftreten von schmerzlosen Schrunden und Panaritien ohne Ursache, die meistens rechtsseitige Dorsalskoliose u. s. w.

In der Aetiologie der Gelenkaffektionen bei Gliomatose ist die Bedeutung des traumatischen Moments besonders hervorzuheben (Sokoloff) und fast alle Kranken gehören zur arbeitenden Klasse, wie überhaupt die Morvan'sche Krankheit besonders bei Landleuten vorkommt.

Anderseits wird von Sokoloff auch der tropho-neurotische Ursprung dieser Gelenkaffektionen betont: »umsomehr als bei Hydrorrhachis und Spina bifida schon längst Fälle von Brüchigkeit der Knochen, Atrophie derselben, Hemmung der Verknöcherung und spontane Luxationen bekannt sind.« (Rieß, Ruge, Virchow.)

Bei der differentiellen Diagnose zwischen tabischen Gelenkaffektionen und ähnlichen Gelenkkrankheiten sind folgende Merkmale anzuführen:

1) Die Tabes kann kompliciert sein mit einem akuten Gelenkrheumatismus.

   Gegen eine solche Verwechslung kann man sich leicht schützen, wenn man im Auge behält, daß akute Entzündungserscheinungen mit hohem Fieber fast konstant fehlen. Außerdem ist die Multiplizität der kranken Gelenke bei einer tabischen Gelenkaffektion außerordentlich selten (der Fall Ponfick's).

2) Von einer traumatischen Gelenkaffektion unterscheidet sich die tabetische durch Verlauf und durch Beteiligung der ganzen Extremität. Außerdem ist bei einer Arthritis traumatica chronica von Nicht-Tabikern immer ein schweres Trauma vorausgegangen. Die aktiven Bewegungen sind wegen der Schmerzhaftigkeit im Gelenk sehr beschränkt, doch auch die passiven nur selten ausgedehnter zu machen. Die kolossalen und rapiden Destruktionen sogar an einem Tag mit der Bildung eines Schlottergelenkes sind Eigentümlichkeiten der Arthropathia tabidorum; im Gegensatz dazu sind Versteifungen, Ankylosen, Uebergang in Arthritis deformans vulgaris, der Arthritis traumatica chronica eigen.

3) In späteren Stadien ist die Verwechslung mit Tumor albus möglich, allein die in diesem Stadium deutlich bestehenden Symptome der Tabes werden Aufschluß geben.

   In dem frühen Stadium der Tabes ist die Schmerzlosigkeit der Gelenkaffektion charakteristisch genug gegenüber den immer bestehenden Schmerzen bei Tuberkulose.

4) Von Sonnenburg ist die Differentaldiagnose gegenüber syphilitischen Gelenkaffektionen hervorgehoben, nämlich man wird außer dem allgemeinen Symptomenkomplex besonders achten auf die während der Nacht spontan auftretenden Schmerzen und auf die schmerzhaften Bewegungen. Meiner Ansicht nach sind die Gelenkaffektionen im tertiären Stadium der Syphilis (nur davon ist hier die Rede) so aus-

gesprochen, daß sie von einer neuropathischen Gelenkaffektion leicht zu unterscheiden sind. Daß natürlich manche neuropathische Gelenkaffektionen auf luetischem Grunde beruhen, kann uns nicht wundern, nachdem besonders Erb und Fournier die Bedeutung der Syphilis in der Aetiologie der Tabes betont haben. Doch soll man auch hier besser erst die Diagnose ex iuvantibus aussprechen.

5) Zur Unterscheidung von Arthritis deformans sind von Charcot folgende Merkmale angegeben:

a. Nur selten wird man bei Arthritis deformans in der Gelenkhöhle vermehrte Flüssigkeit finden, dagegen ist eine solche größere Menge Flüssigkeit Regel bei Arthropathia tabidorum.

b. Wenn auch eine solche größere Menge Flüssigkeit im Gelenk neben einer Infiltration des periartikulären Gewebes bei Arthritis deformans vorkommen kann, so soll man sie als Ausnahme betrachten, dagegen gehört sie zu den konstanten Symptomen der tabischen Gelenkaffektionen.

c. Die hochgradigen Deformitäten und Dislokationen, welche sich wegen der enormen Knochenveränderungen, besonders der Usur bilden, treten in so rapider Weise auf, wie man sie niemals im Anfangsstadium der Arthritis deformans finden wird.

d. Die Lokalisation ist bei Arthrit. def. eine ganz andere. Hier werden die Hüften und die kleinen Gelenke am häufigsten befallen, bei Tabes dagegen die Knie- und Schultergelenkaffektionen.

e. Die Arthrit. def. hat immer progressiven Charakter, während eine Arthropathia tabidorum teilweise, sogar ganz heilen kann.

f. Der plötzliche Beginn der Arthropathia tabidorum, und dann der akute Verlauf gegenüber dem chronischen der Arthritis deformans.

Von Sokoloff wurde als Charakteristicum für Tabes wie für Syringomyelie die vollkommene oder verhältnismäßige Analgesie der erkrankten Gelenke behauptet. Es sind sogar Fälle bekannt, die ohne Narkose reseciert wurden. (Czerny, Sokoloff, Nissen).

Schließlich ist unter den Arthropathien bei Tabes besonders noch der von Charcot und Féré 1883 zuerst beschriebene »Pied tabétique« zu erwähnen, der von anderen französischen Autoren auch »Arthropathie du Pied« genannt wird.

Der Verlauf der Erkrankung bietet im allgemeinen dasselbe klinische Bild, das wir oben in kurzem schon skizziert haben; jedoch veranlassen uns die charakteristischen Formveränderungen am Fuß auf diese Affektion näher einzugehen.

Besonders hervorzuheben ist die Zunahme der transversalen und vertikalen Dimensionen.

Die dorsale Seite des Fußes ist geschwollen, und mehr gewölbt, besonders an der tarso-metatarsalen Linie.

Trotz dieser Vorwölbung der dorsalen Fläche ruht der Fuß mit seiner ganzen plantaren Fläche auf dem Boden, doch nicht in allen Fällen. Außerdem ist die innere Fläche im ganzen verdickt, sehr oft besonders am hinteren Teil.

Der Fuß bekommt durch diese Veränderungen eine Form, welche treffend von Paulidès auf eine Linie mit der des chinesischen Fußes gestellt wurde. Diese Formveränderungen werden durch eine derbe, periartikuläre Schwellung und durch Knochendeformitäten, wie Dislokation (meistens des Cuneif. I) und Wucherung der Knochen, veranlaßt.

Die von Joffroy als »Pied bot tabétique« beschriebene Affektion entsteht nach Paulidès durch die Bettbedeckung und die Neigung des Fußes, eine durch sein eigenes Gewicht bestimmte Stellung einzunehmen. Paulidès sagt, daß die Veränderungen nicht von den Knochen oder Gelenken, sondern von dem geschwächten oder ganz verschwundenen Muskeltonus abhängig sind.

Er spricht daher von einem »Pied bot musculaire.«

Außerdem kann der »Pied tabétique« mit einer Arthropathie des Sprunggelenkes kompliciert sein.

Wir sind in der Diagnose dieser wichtigen Gelenkaffektion vielleicht ein wenig weitläufig gewesen. Wir haben das mit Absicht gethan, weil das möglichst frühzeitige Diagnosticieren dieser Gelenkaffektionen für die Behandlung ein Hauptfaktor ist. Trotzdem

haben wir nur die Hauptsymptome angeführt, außerdem besonders das klinische Bild dieser Affektion wiedergegeben, ohne näher auf die pathologisch-anatomischen Veränderungen einzugehen, wie wichtig diese auch sein mögen. Sie sind in grundlegenden Arbeiten öfters erörtert und auf ihren Wert geprüft worden. (Charcot, Kredel, Weizsäcker, Rotter, Schultze u. s. w.)

B. Kritische Betrachtungen der mir aus der Litteratur bekannten, chirurgisch behandelten Fälle.

Seit der ersten Mitteilung Charcot's im Jahre 1868 ist die Litteratur über die neuropathischen Gelenkerkrankungen in erschreckender Weise angewachsen, was bei der Dunkelheit, welche vorläufig noch über vielen Fragen schwebt, begreiflich ist.

Besonders trifft das Anwachsen der Litteratur auf die Arthropathia tabidorum zu, welche deshalb auch in ihrem klinischen und pathologisch-anatomischen Bilde am besten gezeichnet ist. So konnten Weizsäcker, Kredel und Rotter in ihren grundlegenden Arbeiten ziemlich große Statistiken über die Häufigkeitsverhältnisse aufstellen.

Die Häufigkeit, mit welcher die einzelnen Gelenke bei der Arthropathia tabidorum befallen werden, ist von Kredel in folgender Weise festgestellt worden.

Er fand:

Kniegelenk . .	104 mal	Pied tabétique .	16 mal
Hüftgelenk . .	56 »	Ellenbogengelenk	15 »
Schultergelenk .	36 »	Zehengelenk . .	10 »
Sprunggelenk .	25 »	Fingergelenk . .	8 »

Unterkiefergelenk 2 mal ergriffen.

Bei 27 an Syringomyelie Erkrankten, welche ich aus der Litteratur zusammenstellen konnte, fand ich Gelenkerkrankungen am: [1])

Schultergelenk	12	Hüftgelenk	2
Ellenbogengelenk . . .	11	Pes valgus	1
Handgelenk	4	Interphalangealgel. der Finger	1

Eine solche Häufigkeit ist für die Tabes bereits von Charcot und für die Syringomyelie von Morvan betont worden. Nach Charcot soll auf 10 Tabeskranke 1 Fall mit Gelenkaffektion kommen. Morvan hat darauf hingewiesen, daß die Arthropathien sich unvergleichlich öfter bei der von ihm beschriebenen Krankheit zeigen. Dagegen zeigte es sich bei der näheren Durchsicht der einschlägigen Litteratur, daß die Anzahl der chirurgisch behandelten Fälle noch eine spärliche ist.

Trotz der Diagnose Tabes dorsalis kann die chirurgische Therapie, selbst wenn wir uns auf die Indicatio symptomatica beschränken, vielen Unzuträglichkeiten bei den Kranken vorbeugen. Indessen wann und wie zu handeln ist, darüber ist man durchaus noch nicht einig. Zur Erklärung dieses strittigen Punktes wird es notwendig sein die Meinung der verschiedenen auf diesem Gebiete hervorragenden Chirurgen und auch die von ihnen veröffentlichten Fälle näher zu beleuchten.

Dabei ist des Faktums zu gedenken, daß viele Chirurgen in solchen Fällen wegen der allgemeinen Krankheit, wegen der Diagnose einer Rückenmarkserkrankung, die Gelenkaffektion meistens als ein: »Noli me tangere«, betrachten, und nur im äußersten Falle eine Operation vornehmen, und dann gewiß mit schlechtem Erfolg.

---

[1]) Während der Korrektur wurde mir die Arbeit von Graf (Ueber die Gelenkerkrankungen bei Syringomyelie. Beiträge z. Klin. Chir. X, H. III p. 517) bekannt. Er hat 31 Fälle aus der Litteratur zusammengestellt und 4 neue Fälle aus der Tübinger Klinik mitgeteilt. Nach ihm verhält sich die Häufigkeitsskala des Befallenwerdens der verschiedenen Gelenke wie folgt:

Ellenbogengelenk . .	15 mal	Fußgelenk . . .	4 mal
Schultergelenk . . .	15 »	Kniegelenk . . .	3 »
Handwurzel	8 »	Fußwurzel . . .	1 »

Hüftgelenk 4 mal.

Daß dann die Resultate aller dieser Operationen nicht übereinstimmen, wird uns nicht wundern. Im allgemeinen sind zwei Hauptpunkte zu berücksichtigen:

1. In welchem Stadium der Krankheit ist man zur Operation geschritten?

2. Welche Operation ist vorgenommen worden?

In anbetracht der letzten Frage und mit Berücksichtigung des Umstandes, daß die Knochen hauptsächlich leiden, wollen wir uns klar zu machen suchen, ob nach einer Operation bei solchen Individuen auch die Weichteilheilung besonderen Störungen unterworfen ist.

In den meisten Fällen, von denen nach der Operation genaue Daten bestehen, ist der Wundverlauf ein glatter, aseptischer, fieberfreier gewesen, und die Wundheilung eine Reunio p. p. int. Sie trat auch hier meistens zwischen 8—12 Tagen ein, also in einem Zeitraume wie man ihn für die Heilung aseptischer Operationen im allgemeinen annimmt.

In vereinzelten Fällen hat man die Operationswunde erst später vernäht, nachdem sie während ein paar Tagen mit Jodoformgazetamponade behandelt war, so in einem der Fälle Rotter's nach zwei, in dem Fall Wolff's nach vier und in dem Falle Nissen's nach drei Tagen. Auch hier verlief die Wundheilung entsprechend den normalen Bedingungen, so daß für Operationen an Tabikern gleichfalls die allgemeinen Prinzipien der Wundbehandlung gelten.

Aber es giebt auch hier Ausnahmen:

In dem von Pepper in einer Sitzung der mediz. Gesellschaft zu London mitgeteilten Fall war der Wundverlauf ein letaler. Genauere Daten dieses Falles sind von ihm leider nicht angegeben.

In den Fällen Czerny's ist nur einmal der Wundverlauf kein einfacher gewesen. Es war in einem Fall, wo anfangs der Wundverlauf ein guter war, nachher aber Erysipel hinzutrat. Jedoch kann diese Komplikation nicht als eine pathognomonische betrachtet werden.

Es handelte sich um einen Patienten, der Ende August 1883 wegen Verfolgungswahn und Melancholie in die Irrenklinik verbracht

wurde. Er hatte schon deutliche Symptome von Tabes dorsalis. Wegen einer Fußgelenkerkrankung Eintritt in die chirurgische Klinik.

Mitte September 1885 supramalleol. Amputation. Wunderysipel, schließlich metastatische Entzündung des Schultergelenkes. Tod am 23. Januar 1886.

Eine solche Komplikation, die nur einmal in der Reihe vorkommt, ist nicht als eine der Operation an Tabikern an sich zuzuschreiben. Sie kommt leider auch bei Operationen anderer Art vor, doch in unserer Zeit glücklicher Weise nur vereinzelt. In diesem Fall muß man daher die Komplikation als eine zufällige betrachten.

Der alten Ansicht (ich konnte in der Litteratur nicht finden, von wem sie zuerst ausgesprochen ist) nach welcher neuropathische Individuen mehr zur Eiterung neigen als gesunde, widersprechen die Fälle, die mir aus der Litteratur bekannt geworden sind, bei welchen der Wundverlauf so günstig wie möglich war; ja, führen zur gegenteiligen Ansicht. Auch wenn nach einer Operation eine Eiterung des Gelenkes sekundär eintritt, so kann, wie es scheint, eine solche Eiterung ohne besonderen Nachteil für den Kranken Jahre dauern. Dafür liefert der Fall Kredel's einen frappanten Beweis. Das erkrankte Gelenk des Patienten wurde von Herrn Dr. de Wal incidiert; es entleerte sich dabei viel Eiter. Nach sieben Wochen, Heilung der Wunde, kurz darauf wieder Recidiv und so bestand dieser Zustand mehr als drei Jahre, ohne den Patienten besonders zu belästigen.

Gleichfalls der Fall Czerny's, wo nach mißlungener Ellenbogenresektion ein Schlottergelenk mit einer eiterentleerenden Fistel entstand. Dieser Zustand, welcher ein Jahr nach der anfangs 1884 vorgenommenen Operation konstatiert wurde, bestand, ohne daß man weitere Veränderungen feststellen konnte, noch im Juni 1893, als Patient sich wieder vorstellte.

Infolge der geringen Schmerzen und Eiterungen macht sich der Tabiker oft längere Zeit nur wenig Sorge um sein Leiden, obwohl mehrmals Recidive eintreten. Trotzdem hat es niemals den schlechten Verlauf wie die Eiterung eines Diabetikers.

Tritt aber doch bei Tabes ein schlechter Wundverlauf ein, so soll man bedenken, daß sich zu Tabes dorsalis Diabetes mellit. gesellen kann. (Klinisch von Oppenheim, Reumont und Fischer beobachtet.)

Und wenn Eiterungen nach Operationen bei Tabikern eintreten, so können diese ebensogut wie unter normalen Verhältnissen Folge einer Infektion sein. Die geringe Schmerzhaftigkeit und die durch geistige Verstimmung bedingte Nachlässigkeit werden sehr leicht dazu veranlassen. Es bilden sich in vereinzelten Fällen nach der Wundheilung Abscesse oder die vollkommene Heilung der Wunde wird wegen einer eiternden Fistel behindert, so in dem von Müller beschriebenen Fall. In diesem Fall wurde am 11. April 1888 eine Kniegelenksresektion vorgenommen, Verlauf nach der Operation fieberfrei. Am 2. Mai 1888 trat eine fast vollkommene Heilung der Wunde ein. Die geringe Sekretion, welche jetzt noch bestand, hat am Ende Mai aufgehört. Patient wurde wegen ausgebliebener Konsolidation mit Gypsverband entlassen, später im August konnte er mit einem Taylor ziemlich gut umhergehen. Allmählich entwickelten sich jetzt nach einander verschiedene Abscesse, welche nicht recht heilen konnten, weshalb am 1. März 1889 bei dem entkräfteten Patienten zur Amputation geschritten wird. Patient starb am 25. Mai.

Hier ist auch wohl der Fall Verneuil's zu erwähnen:

Es handelte sich um einen 52jährigen Mann, der an der linken großen Zehe wegen eines Plantargeschwüres amputiert und zwei Jahre später von Verneuil operiert war wegen der Erkrankung des linken Fußes. Von Verneuil wurde eine Amputation nach Lisfranc vorgenommen und später wegen eines Plantargeschwüres an der rechten großen Zehe die Desartikulation derselben.

Bei der Entlassung vollkommene Heilung, doch sollen später die Ulcera wiedergekehrt sein.

Die Fisteln, welche bei Operation der tabetischen Gelenke mehrmals eine anfänglich glatten Wundheilung zeigen, kommen, wie Wolff bemerkt, auch nach einer Operation wegen anderer Indikation vor und würden deshalb nicht als eine typische Komplikation der

Tabes zu betrachten sein. Ohne die Weichteilheilung für sich zu beschuldigen, haben wir eine andere Meinung und werden sie an anderer Stelle näher begründen.

Wird die Heilung kompliziert durch Eiterung, so wird man nicht immer an eine Infektion durch gewöhnliche Eitercoccen, sondern außerdem auch an die Möglichkeit einer Tuberkelbacilleninfektion denken. Das Zusammentreffen dieser beiden Krankheiten an demselben Gelenk zeigt sich in dem Fall Roser's. Hier war neben der tuberkulösen Eiterung des Fußgelenkes Usur an den betreffenden Knochen eingetreten. Die enormen Deformitäten, das schlotterige, schmerzlose Gelenk konnte Roser nur als der Tabes angehörig erklären.

Da eine Invasion von Tuberkelbacillen bei solchen Fällen möglich ist, soll man bei einer fortdauernden Eiterung die Möglichkeit einer bestehenden Tuberkulose stets im Auge behalten.

Fassen wir alles bisher Gesagte zusammen, so ist die Furcht vor einer typisch gestörten Wundheilung beim Bestehen einer Rückenmarksaffektion wie die Tabes dorsalis respect. Syringomyelie keineswegs begründet.

Wenn also der Wundheilung der Weichteile wegen keine Kontraindikation besteht, bei einem Tabiker zu operieren, so wird die Amputation gerechtfertigt sein. Ist dieses im Einklang mit den Resultaten der Amputationen?

Betrachten wir erstens die Mortalität nach Amputation bei solchen Kranken:

Unter den 8 primär amputierten Fällen, welche in der Litteratur beschrieben sind, finden sich zwei Fälle Czerny's mit tötlichem Verlauf, und unter den fünf sekundär amputierten Fällen einer von Müller operierter mit tötlichem Verlauf.

Die Ursache des Todes in dem ersten Fall Czerny's ist die hinzutretende Komplikation, nämlich ein Erysipel von der Wunde aus mit metastatischer Entzündung des Schultergelenkes.

Außerdem sind in diesem Falle nach der Operation wie auch in dem Fall Bardeleben's nach Resektion des Kniegelenkes, in

dem zweiten Fall Korteweg's nach Syme'scher Amputation, hier trat später vollkommne Heilung ein, maniakalische Anfälle aufgetreten. In dem Fall Czerny's bestand schon vor der Operation Verfolgungswahn und Melancholie, trotzdem ist es wichtig hervorzuheben, daß nach der Operation maniakalische Anfälle auftraten.

Neben dieser Komplikation sind besonders andere zu betonen, welche in dem zweiten Fall Czerny's zum Tode geführt hat. Nämlich die eintretenden Urinbeschwerden (die Retentio neben Cystitis), Pyelonephritis, Decubitus mit allgemeiner Sepsis.

Es handelte sich in diesem Fall um einen Patienten mit einer diffusen Schwellung der volarwärts luxierten linken Hand, dabei Krallenstellung der Finger dieser Hand und zwei Finger gangränös; ferner war das distale Ende der Ulna entblößt und die Schwellung der Hand dehnte sich bis zum Ellenbogengelenk aus. In der Klinik des Herrn Prof. Erb wurde die klinische Diagnose: Syringomyelie oder Multiple Sclerose gestellt.

Wegen wiederholter Fröste am 4. Dezember Amputatio humeri. Es bestand schon eine Retentio urinae vor der Operation; nach der Operation deutliche Cystitis. Unter wiederholten Frösten starb Patient.

In dem zweiten Fall Korteweg's bestanden weder Incontinentia noch maniakalische Anfälle vor der Operation. Diese beiden Komplikationen traten nach der Operation ein. Hier wurde erst eine Talusextirpation vorgenommen, weil man an ein Neoplasma gedacht hatte; später wurde dann die Syme'sche Operation mit dem besten Erfolg gemacht.

Nach der Operation wurde die bestehende Affektion als eine tabetische erkannt, welche seitdem, wie es scheint, nur sehr langsam fortschreitet.

Auch von Bardeleben ist das Auftreten von maniakalischen Anfällen beschrieben worden und zwar nach Kniegelenksresektion wegen Arthropathia tabidorum. Vorher wurde nichts davon bemerkt. Vier Tage nach der Operation trat in der Nacht plötzlich ein Anfall von Irrsinn auf. Patient hatte dabei die Verbandtouren abgerissen und forcierte Bewegungen mit dem resecierten Bein gemacht, so daß

die Wundränder klafften, und das Bein im Knie circa 120° flektiert war. Acht Tage nach der Operation Wiederholung des Delirium. Auch traten in dieser Zeit Urinbeschwerden auf (Retentio urinae, Cystitis, Pyelonephritis). Patient starb, in völligem Coma.

In dem von May in seiner Dissertation beschriebenen Fall waren ebenfalls die Cystitis und Pyelonephritis, welche erst nach der Operation entstanden, als Todesursache zu betrachten.

Hier war wegen Arthropathia tabid. eine Kniegelenksresektion gemacht worden, welche in bester Heilung sich befand, als Patient einen halben Monat nach der Operation starb.

Trotz größter Sorgfalt konnte man den Catarrhus vesicae und die Pyelonephritis nicht zur Heilung bringen, trotz des Liegens auf einem Wasserkissen trat nach der Operation Decubitus auf dem Kreuzbein auf.

Wenn schon diese Komplikationen unsere Aufmerksamkeit erwecken, so soll nicht weniger das Verschlimmern der tabetischen Symptome von uns erwogen werden, ehe wir zu einer Operation resp. Amputation bei diesen Kranken schreiten.

So trat eine beträchtliche Exacerbation der Tabes in dem folgenden Fall Korteweg's auf.

Prof. Korteweg hat bei einer 49jährigen Frau eine Knieresektion vorgenommen wegen wiederholter Patellarfraktur mit beträchtlichen Beschwerden des Ganges. Die Gelenkenden kamen nicht zur Konsolidation, trotz der aufmerksamsten Behandlung. Vorher hatte man schon an Tabes gedacht, jetzt wurde es immer deutlicher, daß die nicht eintretende Konsolidation auf Rechnung der Tabes zu setzen war. Nachdem Patient ungefähr neun Monate sehr genau behandelt worden, und die Konsolidation nicht eingetreten war, sondern sogar wieder Ansammlung von Flüssigkeit im Pseudogelenk mit Schlotterigwerden desselben konstatiert wurde, entschloß man sich eine Amputation zu machen; Wundheilung p. p. int. Nach dieser Operation traten die tabetischen Symptome noch deutlicher auf, besonders hochgradige Ataxie und Verlust des Tastsinnes.

Unserer Meinung nach war auch in dem Fall von Krauß

eine solche Verschlimmerung der tabetischen Symptome Folge der vorgenommenen Amputatio femoris supracondyloidea.

Circa vier Monate nach der gelungenen Operation traten nämlich ohne bekannte Ursachen krampfartige Zuckungen im Stumpfe auf. Diese Krämpfe dehnten sich über andere Muskeln aus, besonders trat krampfhafter Husten mit inspiratorischen Atembeschwerden auf. Diese waren vorher niemals aufgetreten und führten zuletzt zum Exitus. Außerdem war Dysuria, auch bisweilen Incontinentia nach einer zweiten Operation (eine Neurectomie des Nervus ischiadicus) aufgetreten. Diese letzte Operation war wegen Schmerzen und Krämpfen im Stumpfe vorgenommen.

Diese klinischen Daten zeigen uns, daß die Operation wirklich einen schädlichen Einfluß auf den Verlauf der Tabes ausübt.

Prof. Czerny hat in seiner bekannten Arbeit auf diese erhöhte Vulnerabilität neuropathischer Individuen hingewiesen, z. B. bei akuter Myelitis, bei traumatischer Rückenmarksquetschung spielt diese erhöhte Vulnerabilität die Hauptrolle, weshalb man auf eine genaue Behandlung des Decubitus und der akuten Entzündungen des Uropoetischen Systemes von Anfang an achten soll. Diese Komplikationen sind oft Todesursache bei solchen akuten Rückenmarkserkrankungen. Nimmt dagegen die Rückenmarkserkrankung einen chronischen Verlauf, dann sind dergleichen Komplikationen nicht in so hohem Grade lebensgefährlich. Durch den operativen Eingriff verschlimmert, können die genannten Komplikationen jedoch, wie die citierten Fälle zeigen, oft Todesursache werden.

Auch wenn von vornherein eine solche Cystitis nicht bestanden hat, wird sie leicht bei den Tabikern entstehen, weil man nach Amputationen, besonders Amputatio femoris, sehr häufig mehrere Tage den Urin mit einem Katheter entlassen muß.[1])

[1]) Nach Guépin (de la rétention d'urine chez les opérés. Gaz. des hopit. 1893. No. 33) sind für die Entstehung der Retentio urinae nach Operationen, besonders nach Bauchoperation und Operation an den unteren Extremitäten, dreierlei Gründe anzuführen:

1. Ein Krampf der Harnröhre, speciell der Bursa bulbosa.
2. Eine Blasenlähmung.
3. Die abnorme Lage des Patienten (in der unbeweglichen Rückenlage können viele Menschen keinen Urin lassen).

Zur Stütze dieser erhöhten Vulnerabilität ist von Czerny aus seiner Erfahrung ein Fall von Tripperinfektion bei einem seit langer Zeit an Tabes leidenden Fabrikanten angeführt worden. Der Patient starb in der vierten Woche nach der Tripperinfektion an hinzugetretenen Komplikationen: Pyelonephritis, Cystitis und eitriger Pericarditis.

Leider können wir uns diese Erscheinungen noch nicht deuten und weil wir, wie Czerny sagt, nur eine unvollständige Kenntnis der Topographie des Rückenmarkes und der Qualität seiner Laesionen besitzen.

Wenden wir uns jetzt zu einer kurzen Charakteristik der primär unternommenen Amputationen.

1. Als lebensrettende Operation mit gutem Resultat wurde die Amputatio in dem Fall Thiersch-Volkmann gemacht. Indikation der Amputatio femoris war: Verjauchung des Fußgelenkes mit septischer Infiltration des Unterschenkels, debiler Zustand des Patienten. Dieser Fall ist später von Karg nach der Operation studiert worden, weitere Daten des Verlaufes nach der Operation sind unbekannt.
2. Von Tuffier und Chipault wurde eine doppelte Amputation bei einem Tabiker, 67 Jahre alt, beschrieben, und zwar wurde erstens wegen Mal. perf. eine Amputation des rechten Unterschenkels, zweitens, fünf Jahre später, eine Amputation des linken Unterschenkels am oberen Drittel wegen Pied tabétique vorgenommen; beide Operationen mit gutem Erfolg. Diese letzte Operation ist genauer beschrieben, wenigstens wird in der Krankengeschichte die Heilung drei Monate nach der Operation berichtet. Leider habe ich nicht finden können, in welchen Verhältnissen der Kranke sich nach dieser doppelten Amputation befand. Jedenfalls ist zu eruieren, daß die erste Amputation gute Resultate, auch was die Funktion anbelangt, gegeben hat. Der Kranke ist nach dieser Operation völlig genesen und war, wie Tuffier und Chipault auch gesagt haben, nicht mehr von einer Extremität belästigt, welche ihm sonst viele Unzuträglichkeiten verursachte.

Weiterhin sind von primären Amputationen die folgenden schon besprochenen Fälle zu erwähnen:

3. Fall Czerny's mit Arthropathie des Sprunggelenkes und Pied tabétique. Amputatio supramalleol. Tod.
4. Fall Czerny's mit Arthropathie des Handgelenkes bei Syringomyelie. Die hier vorgenommene Amputatio humeri blieb ohne Erfolg.
5. Der Fall von Krauß mit Arth. tabid. des rechten Kniegelenkes (Arthritis def. nach Krauß). Amputatio femor. supracondyloid. am 13. Mai 1882. Der Verlauf nach der Operation war ein solcher, daß am 1. Juli 1882 Patient mit Esmarch'schem Stelzfuß umhergehen konnte. Aber vier Monate nach der Operation kamen die oben angegebenen Komplikationen hinzu, welche zum Tode führten.
6. Der mit Tuberkulose des Gelenkes komplicierte Fall Roser's. Amputatio femoris. Vollkommene Heilung. Weitere Daten unbekannt.

Außer diesen primär amputierten Fällen wurden, wie gesagt, fünf Fälle sekundär amputiert; von diesen wollen wir zuerst den schon vielfach besprochenen Fall Müller's kurz erwähnen.

Nachdem in diesem Fall eine Resektion vorgenommen, dann Patient erst mit Gypsverband und später mit einem Apparat Taylor's entlassen war, traten multiple Abscesse auf, die zu einer dauernden Eiterung des Gelenkes Anlaß gaben und deshalb schließlich die Amputation erforderten. Sie mußte also in diesem Fall eine lebensrettende Operation sein, führte aber nicht zu dem erwünschten Resultate, weil Patient schon zu sehr entkräftet war. Weder die Amputation an sich noch irgend etwas daraus Resultierendes ist in diesem Fall die Todesursache, sondern nur der derzeitige schlechte Ernährungszustand des Patienten.

Der zweite und dritte Fall sind die von uns mehrfach genannten Fälle Korteweg's, welche außer der Verschlimmerung der Tabes einen guten Verlauf haben.

Viertens war sekundär amputiert der Fall Bensch-Wolff's. Im Dezember 1886 hat Wolff an dem von Bensch in der Berliner

medizinischen Gesellschaft vorgestellten Kranken, der genau von Rotter in seiner »Arthropathia der Tabiden« beschrieben ist, eine Knieresektion vorgenommen. Der Wundverlauf wurde durch gastrische Krisen und durch Muskelspasmen am Oberschenkel der operierten Seite gestört. Nachdem man trotz wiederholter Ausräumung der ganzen Wunde mittelst des scharfen Löffels kein ordentliches Resultat erhalten hatte, wurde wegen der fortdauernden Eiterung und, um dem Kräfteverfall des Patienten vorzubeugen, die Amputation vorgenommen. Das Resultat derselben wurde leider von Wolff nicht berichtet.

Der letzte und fünfte Fall ist der von Rotter erwähnte. Der Patient mit Arthropathia genu dextri wurde im Anfang nur mit Eisblase, Einwicklungen und fixierenden Verbänden behandelt; später wurde das Gelenk mehrfach punktiert und zwar während seines Aufenthaltes im Krankenhause 7 mal im ganzen. Da die Punktion erfolglos war, wurde eine Arthrotomie mit Drainage des Gelenkes vorgenommen. Der gute Erfolg war nur vorübergehend. Später wieder Anschwellung des Gelenkes mit hochgradigem Schlottern im Knie. Patient bat nun, weil er kaum zu gehen vermochte, selbst um Amputation. Der Wundverlauf war ein glatter; sonst keine weiteren Daten bekannt.

In den verschiedenen Amputationsfällen sind besonders der Fall Tuffier's, der Fall von Krauß und der von Korteweg mit Syme'scher Amputation (Fall II.) ausgezeichnete Beispiele für die Wiederherstellung der Funktion nach Amputation.

In dem zweiten Fall Korteweg's sind später kleine Nachoperationen gemacht worden, welche darauf hinzielten, die Beweglichkeit des Hackenlappens zu beschränken, jedoch blieben sie ohne Erfolg (ich besuchte den Kranken noch im Mai 1893). Trotzdem können wir mit diesem Resultat zufrieden sein, weil Patient mit seinem Apparate und einem Stock, ohne Mühe, ohne Pausieren, mehr als eine Stunde laufen und seinem Beruf als Trödler nachkommen kann.

Um so viel mehr können wir mit einem solchen Resultate zufrieden sein, da bis jetzt schon 9 Jahre, seit der Amputation, ver-

flossen sind und Patient, mit einer kleinen Unterbrechung, sich einer guten Gebrauchsfähigkeit seines operierten Fußes erfreut hat. Vorher belästigte ihn sein kranker Fuß wegen der Schmerzen ebenso sehr in der Ruhe wie beim Gehen. —

Wichtig ist es außerdem hervorzuheben, daß die tabetischen Symptome sich nach der Operation deutlicher zeigten, ja sogar erst dann die Aufmerksamkeit auf sich lenkten, nachher aber, wie es scheint, nur sehr langsam fortschritten.

Die gleich nach der Operation auftretenden maniakalischen Anfälle haben sich nicht mehr wiederholt.

Durch eine Amputation wird man also den Kranken, der nur von seiner Gelenkaffektion respektive von seiner Extremität belästigt wird, in bessere Lebensumstände versetzen. Er wird nach der Amputation mehr Vorteil davon haben mit künstlichen Gliedmaßen zu gehen oder zu arbeiten, als wenn er seine unbrauchbare Extremität behalten hätte.

Neben diesen Vorteilen hat man aber die von uns vorgebrachten Nachteile nicht außer acht zu lassen. Denn man muß bedenken, daß in Fällen nicht vorgeschrittener Tabes, im präataktischen s. neuralgischen Stadium, diese Beschwerden nicht so schwerwiegender Natur sind.

Sogar in Fällen, in welchen nachher Verschlimmerung der Tabes aufgetreten war, so in den Fällen Korteweg's und unserer Meinung nach in dem Fall von Krauß, der ein Jahr nach der Operation starb, ist man berechtigt, eine Amputation vorzunehmen. Obgleich die eintretende Verschlimmerung von Krauß nicht als solche mitgeteilt worden ist, so sind wir doch seiner Meinung, wenn er am Ende seiner Arbeit sagt: »Die in diesem Falle vorgenommene Amputatio femoris war in sofern ein Vorteil, als sie es dem Patienten ermöglichte, über ein Jahr lang mit Esmarch'schem Stelzfuß zu gehen, ein Vorteil, der angesichts der bisher bestandenen fast absoluten Unmöglichkeit zu gehen nicht gering anzuschlagen ist. Auch ist die Gefahr einer Oberschenkelamputation heutzutage unter antiseptischen Kautelen eine sehr geringe.«

Wir möchten dem letzten Satze hinzufügen: »Sogar bei dem Tabiker.«

Die verschiedenen von uns citierten Fälle zeigen ein durchweg gutes Resultat der Amputation, nicht nur was die Wundheilung der Weichteile anbelangt, da auch die Funktionsverhältnisse nach einer solchen Operation den Patienten keinen geringen Nutzen bringen.

Den Wert der Amputation können wir ferner erkennen, wenn wir die Resultate der anderen Operationsverfahren, welche bei diesen Gelenkaffektionen gemacht wurden, einer kritischen Beurteilung unterziehen.

Diese Operationen, nämlich Arthrotomien, Arthrectomien und Resektionen, zuerst bei den beschriebenen Gelenkaffektionen angewandt zu haben ist das Verdienst deutscher Operateure.

Im ganzen habe ich **15** Fälle von Resektionen bei Tabikern (der erste Fall Korteweg's einbegriffen) und 7 Fälle bei Syringomyelie (in einem dieser Fälle, dem Fall Sokoloff's wird an demselben Kranken an 2 Gelenken die Resektion nach einander vorgenommen), sammeln können.

Bei den Tabikern handelt es sich um:

Schultergelenk 1 mal	Fußgelenk 3 mal
Hüftgelenk 2 »	Kniegelenk 9 »

Bei Syringomyelie findet man:

Schultergelenk 3 mal	Ellenbogengelenk 5 mal.

Was die Mortalität sämtlicher Fälle nach einer an den Gelenken vorgenommenen Resektion anbelangt, so finden wir in der Litteratur drei Fälle, welche kurz nach der Operation gestorben sind. Es sind dies Fälle von Pepper, Bardeleben und May.

Diese Fälle sind von uns wegen der eingetretenen Komplikationen schon besprochen worden; und zwar sind wohl die Komplikationen als Todesursache anzusehen.

In dem Fall Pepper's schien die Wundheilung nach der Operation eine vollkommene zu werden, jedoch trat später von der Wunde aus Sepsis ein.

Der Fall Bardeleben's ist schwer zu beurteilen, weil die Wundheilung vier Tage nach der Operation dadurch alteriert wurde, daß maniakalische Anfälle auftraten, in denen der Verband zerrissen und das Knie stark flektiert wurde. Außerdem traten hier wie in dem Fall May's Urinbeschwerden auf, welche hauptsächlich als Todesursache anzusehen sind. In dem Fall Bardeleben's sind in dem Sektionsprotokoll keine genaueren Angaben über den Heilungsbefund gegeben worden, vielleicht ist auch hier wie in dem Fall May's, in welchem die Resektionswunde nichts Abnormes darbot, sogar aseptisch verklebt war, der Tod von den Veränderungen des Uropoetischen Apparates abhängig gewesen.

In dem schon früher citierten Fall Müller's (Fall I) trat der Tod erst nach der sekundär vorgenommenen Amputation ein. Die Amputation wurde wegen der fortdauernden Eiterung gemacht. Hier wurde also, ein Jahr nach vorgenommener Resektion, eine Amputation gemacht, jedoch wie schon erwähnt ohne Erfolg.

Eine solche mißlungene Resektion mit darauffolgender Amputation ist von uns ebenfalls schon konstatiert worden in dem ersten Fall Korteweg's. Die Resektion wurde wegen der recidivierenden Patellarfraktur vorgenommen, weil dabei Unmöglichkeit zum Gehen bestand. Die Resektion kam nicht zur Konsolidation, sondern das Pseudogelenk wurde schlotterig und füllte sich mit trüber, serofibrinöser Flüssigkeit an. Mehrere Monate nach der Resektion war man genötigt, die Amputation am Oberschenkel zu machen.

Der fortschreitenden tabetischen Symptome, besonders der hochgradigen Ataxie wegen, hat Patientin leider keinen Nutzen von der wohlgelungenen Amputation gehabt.

In dem zweiten Fall Korteweg's war die Syme'sche Amputation ebenfalls der fortdauernden Eiterung wegen vorgenommen worden. Aehnlich lagen die Verhältnisse in dem folgenden Fall von Czerny. Wegen der Arthropathie des linken Ellenbogengelenkes bei Syringomyelie wurde am 28. Februar 1884 eine Resectio articularis cubiti ohne Narkose gemacht. Am 17. März, wo der erste Verbandwechsel stattfand, war die Wunde bis auf einfache Granulationen geheilt und wurde Patient auf Wunsch mit Pappschienenver-

band entlassen. Zehn Tage später kam er zurück mit einem Abscefs im Sulcus bicipitalis, welcher incidiert wurde. Dieser Abcefs hatte jedoch keine Beziehung zu dem Ellenbogengelenk. Als Patient sich ein Jahr nach der vorgenommenen Resectio cubiti wieder vorstellte, war das Ellenbogengelenk wegen seiner Schlotterigkeit unbrauchbar. Es bestand eine eiternde Fistel, welche zu den kariösen Knochen führte. Dies gab Czerny Veranlassung, dem Kranken die Amputation vorzuschlagen, doch wurde dieselbe verweigert. Weitere Nachforschungen nach dem Befinden des Patienten blieben erfolglos. Erst im Juni 1893 stellte Patient sich wieder vor, und konstatierte man jetzt denselben Status wie im Jahre 1885.

Die Resultate dieser Fälle, in welchen nach der Resektion eine Amputation nötig wurde, sind demnach wenig ermutigend.

In den folgenden Fällen wurde allein die Resektion vorgenommen.

1. Arthropathie des rechten Schultergelenkes.

   Von Czerny wurde in diesem Fall der enormen Knochenveränderungen wegen eine Resectio humeri mit Arthrectomie gemacht. Am 12. März 1886 Operation; Verlauf ganz fieberlos; doch entleerte sich nach einem halben Monat aus zwei Fisteln täglich etwa noch ein Kaffeelöffel voll klarer, seröser Flüssigkeit. Als Patient nach zwei Monaten entlassen wurde, entleerte sich aus einer Fistel nur sehr wenig Sekret mehr und waren die Bewegungen im Hand- und Ellenbogengelenk frei; in der Schulter passiv fast normal, aktiv gering. Weitere Daten unbekannt.

2. Arthropathie des linken Hüftgelenkes.

   Rotter machte in diesem Fall eine Resectio coxae nach v. Langenbeck. In den ersten drei Wochen nach der Operation wurde Patient mit Gyps-, dann mit Streckverbänden behandelt. Guter Wundverlauf. Patient konnte nach zwei Monaten ohne Schmerzen mit einem Taylor'schen Apparat gut umhergehen. Der Schienenapparat wurde nach vierzehn Tagen fortgelassen, und ging Patient mit erhöhter Sohle sicher und leicht. Weitere Daten unbekannt.

3. Arthropathie des rechten Sprunggelenkes.

   (Ebenfalls ein Fall von Rotter beschrieben.)

In diesem Fall wurde die Resectio articuli pedis gemacht. Zwei Monate später war Heilung eingetreten; der Fuß stand in rechtwinkliger Stellung zur Längsachse des Unterschenkels mit geringer Beweglichkeit bei den Dorsal- und Plantarflexionen. Infolge eines Gehversuches nach zweimonatlicher Bettruhe in einem Stiefel mit erhöhter Sohle und zwei seitlichen Schienen und mit Hülfe eines Stockes recidivierte an demselben Abend die Schwellung bis über das Knie und verschwand nach mehrtägiger Bettruhe. Danach wurden vorsichtige und kurze Gehversuche ohne Nachteil gemacht und konnte Patient Ende Februar entlassen werden. Weitere Daten unbekannt.

4. Fall. Hier soll die Diagnose nach Rotter sein: Arthritis deformans des Kniegelenkes mit Fraktur des Condyl. ext. tibiae bei einem Tabiker. Nur die vorgenommene Resektion des Gelenkes wird in der Krankengeschichte berichtet; der Verlauf nach der Operation und ihre Resultate sind nicht mitgeteilt.
5. Die vier Fälle von Bergmann-Schlange sind mir nur aus der kurzen Mitteilung Wolff's im Anfang seines Vortrages »Ueber einen Fall von Arthrectomie des Kniegelenkes wegen neuropathischer Gelenkaffektion« bekannt.
   Es handelte sich um:
   a) Arthropathie des Hüftgelenkes. Resectio coxae, mit sehr schneller Heilung der Wunde. Patient lernte, mit einem passenden Apparat sich gut bewegen.
   b) Arthropathie des Fußgelenkes. Resectio artic. pedis, mit Ausgang in Ankylose und sehr gutem funktionellem Resultat.
   c) Arthropathie des Fußgelenkes. Resectio mit schlechtem Resultat.
   d) Arthropathie des Kniegelenkes. Resectio genu, ebenfalls mit schlechtem Erfolg.
6. Von Sick wurde in einem Fall von Arthropathie des Kniegelenkes eine Resectio genu vorgenommen. Der

Verlauf der Operation und ihre Resultate sind leider nicht berichtet.

7. Ebenso sind keine Daten nach der vorgenommenen Resectio cubiti bekannt in dem von Blasius beschriebenen Fall von Arthropathie des rechten Ellenbogengelenkes. Nach Sokoloff soll es sich hier um ein Gelenkleiden bei Syringomyelie gehandelt haben.
8. Von Czerny sind zwei Fälle mit Gelenkleiden bei Syringomyelie operiert worden, nämlich: Arthropathie des linken Schultergelenkes. Außer der Resectio humeri wurde hier eine Arthrectomie gemacht und die bestehenden Abscesse im periartikulären Gewebe ausgeschabt. Nach zwei Wochen war die Wunde lineär vereinigt; die sofort nach der Operation normal gewordene Temperatur blieb konstant auf dieser Höhe. Die Nachbehandlung bestand in der Anwendung von Elektricität und von passiven Bewegungen. Einen Monat nach der Operation wurde Patient entlassen; im Schultergelenke schmerzlos. Dieser Zustand wurde auch nach drei Monaten konstatiert; nur will Patient bei Wetterwechsel ziehende Schmerzen haben.
9. Dieser Fall Czerny's mit Arthropathie des linken Ellenbogengelenkes ist von uns schon mitgeteilt, weil die in diesem Fall vorgenommene Resektion später zur Amputation Anlaß gegeben hätte. Jedoch wurde diese nicht ausgeführt, weil Patient sie verweigerte.
10. Sokoloff hat in einem Fall mit doppelter Gelenkaffektion bei Syringomyelie an beiden Gelenken nacheinander die Resektion vorgenommen, einmal wegen Arthropathie des linken Ellenbogengelenkes eine Resectio cubiti sinistri. Die Wunde heilte p. p. int., nach Anwendung von Massage konnte man eine größere Amplitude der Bewegungen im Ellenbogengelenk und in den Fingern konstatieren. Zwei Monate später wurde an demselben Kranken wegen Arthropathie des linken Schultergelenkes eine Resectio humeri gemacht. Der Verlauf der Operation

war ebenfalls ungestört. Allein man konnte bald nach dieser Operation ein Exsudat im rechten Schultergelenk nachweisen, welches rasch wieder verschwand. Fünf Monate nach der ersten Operation wurde Patient mit einem festen Verband, des nicht ankylosierten Schultergelenkes wegen, entlassen.

11. In einem andern Fall mit Arthropathie des linken Ellenbogengelenkes wurde von Sokoloff eine Resectio cubiti nach Ollier gemacht. Als eine Woche nach der Operation der Verband entfernt wurde, war die Wunde gut geheilt, allein es zeigte sich eine Schwellung des ganzen Ellenbogengelenkes, welche bald kam, bald verschwand. Die oberflächlichen Abscesse nach der Operation heilten sehr schnell. Patient wurde entlassen (Datum unbekannt) mit einem Schlottergelenk. Sechs Monate nach der Operation waren mehrere Fisteln an dem gegen früher weniger geschwollenen Gelenke. Ebenfalls schien damals das Schlottern geringer.
12. In dem dritten Fall mit Arthropathie des linken Ellenbogengelenkes machte Sokoloff eine atypische Resectio cubiti. Die Wundheilung war rasch. Zwei Monate nach der Aufnahme (Datum der Operation ist nicht in der Krankengeschichte berichtet) wurde Patient entlassen mit einer kleinen oberflächlichen Wunde und einem guten, beweglichen Gelenk.
13. Von Nissen ist ein Fall von Arthropathie des linken Schultergelenkes bei Syringomyelie beschrieben. In diesem Fall ist eine Resectio cubiti nach v. Langenbeck mit Arthrectomie vorgenommen. Der Verlauf nach der Operation war fieberfrei, das Allgemeinbefinden gut, und konnte Patient bereits einen Monat nach der Operation mit ganz geheilter Wunde entlassen werden. Durch Massage, passive und aktive Bewegungen wurde die Bewegungsfähigkeit des Gelenkes gesteigert.

Nur in einem Fall (dem Fall Bergmann's mit Arthropathie des Fußgelenkes) ist Ankylose nach Resektion der Gelenke eingetreten. Leider sind genauere Daten dieses Falles mir nicht bekannt geworden. In den übrigen Fällen war nach der Resektion keine

Konsolidation eingetreten, sondern es bildete sich, trotzdem die Operation von eminenten Chirurgen gemacht wurde, trotz der genauen Behandlung nach solchen Operationen, ein Gelenk mit abnormer Dehnung der Kapsel oder des die Gelenkenden verbindenden Zwischengewebes, mit leichter Verschiebbarkeit nach abnormen und ausgedehnten Bewegungen in normalen Richtungen, also ein Schlottergelenk.

Außer dieser Komplikation trat nach der Resektion in anderen Fällen Recidiv des Ergusses im Pseudogelenk auf. Indes sind die meisten Fälle, welche ein befriedigendes Resultat darboten, nur kurze Zeit nach der Operation beobachtet, so z. B. der Fall Czerny's, Arthropathia artic. hum. dext., die Fälle Rotter's, Arthropathie des linken Hüftgelenkes und Arthropathie des rechten Sprunggelenkes u. s. w. Darum lassen sich all diese Fälle hinsichtlich des Resultates der Operation nicht recht beurteilen.

Die Entstehung von Recidiven müssen wir uns so erklären, daß einmal zwischen den nicht zur Konsolidation schreitenden resecierten Gelenkenden Neigung zur Höhlung- resp. Cavitätenbildung besteht. Ferner bilden sich wegen der trophischen Störung der Knochen am resecierten Gelenkende Usuren, besonders, wenn die Knochen durch Bewegungen geschädigt werden. So kommt es allmählich wieder zu Höhlenbildung, Ansammlung von Exsudat resp. Transsudat, die paraartikulären Teile des Gelenkes dehnen sich, werden immer dünner, um zuletzt zu perforieren und zur Entstehung von Fisteln Anlaß zu geben. Außerdem können durch die Anaesthesie der Haut und ihre trophische Störung Excoriationen entstehen. Eine solche Kommunikation mit der Luft prädisponiert zur Infektion, indem dadurch eine Pforte zur Eiterung entsteht, welche trotz aller antiseptischer Behandlung den Patienten während seines ganzen Lebens belästigen kann, wenn nicht zu rechter Zeit zur Amputation geschritten wird.

Eine solche Entstehungsweise habe ich selbst in dem ersten Fall Korteweg's konstatieren können; ob jedoch alle Recidive so zu erklären sind, das läßt sich schwer sagen, weil eben noch ganz andere Momente im Spiel sein können, besonders dann,

wenn, wie in dem Fall Rotter's (Resectio artic. pedis, Fall II), gleich nach dem ersten Gehversuche Recidiv der Schwellung eingetreten war, welche wieder nach mehrtägiger Bettruhe verschwand. Vielleicht hat in diesem Fall das durch das Gehen bedingte Trauma eine akute Entzündung hervorgerufen, welche der tropho-vasomotorischen Störungen wegen zur Entstehung der ausgedehnten Flüssigkeitsergüsse Anlaß gegeben hat. Besonders sind solche Störungen, solche Recidive an den operierten unteren Extremitäten zu erwarten, trotz ihrer genauen Fixation durch vorzügliche Apparate. Diese Apparate können gewiß vieles hintanhalten, was zu solchen Störungen führen kann, doch werden die verschiedenen leichten traumatischen Momente zuletzt sich summieren und bei dem krankhaften Zustande der tabischen Knochen allmählich zu den genannten Komplikationen führen.

Man soll daher die auftretenden Recidive mit oder ohne Fisteln nach Resektionen dieser Gelenkkrankheiten als **pathognomonische** ansprechen.

Ist man bei Resektion von tuberkulösen Gelenkenden mehr oder weniger im stande, gesunde Knochenfläche zur Ankylose zu bringen, so ist, bei den tabischen resp. gliomatösen Affektionen, wie ja auch die Resultate darthun, solches nicht zu erreichen. Das erhellt aus den Resultaten, welche die bedeutendsten Chirurgen erhalten haben, wo es also nicht wahrscheinlich ist, daß die Ursache des Mißlingens der Resektion in allgemeinen Momenten zu finden sei, z. B. großer Ausdehnung der Resektion, Entfernung oder eiteriger Zerstörung des Periostes, ausgedehnter Exfoliation der Gelenkenden, zu frühen oder zu wenig zweckentsprechenden Bewegungen in dem resecierten Gelenke u. s. w.

Wäre das Resultat der Resektion nicht ein so trauriges, unvollständiges, besonders was die Funktion der betreffenden Extremitäten anbelangt, so würde die Resektion vor der Amputation gewiß den Vorzug verdienen; bis jetzt bringt man durch eine Resektion, insbesondere der unteren Extremitäten, den Kranken in solche ungünstigen Verhältnisse, daß eine solche Operation gewiß nicht empfehlenswert ist.

Von einigen Autoren sind gute Resultate nach einer Arthrotomie mit Drainage und nach einer Arthrectomie berichtet.

Wolff hat in dem einen seiner zwei Fälle die Arthrectomie angewandt. Wegen des guten Resultates dieser Operation, welches in der Litteratur der operativen Behandlung dieser Gelenkaffektionen einzig dasteht, wurde diese Operation von ihm sehr empfohlen.

Es handelte sich um einen Patienten mit einer Kniegelenksaffektion nach Trauma. Obgleich Patient nach 4 Tagen wieder hinkend umhergehen konnte, war seitdem das Knie beim Gehen immer schmerzhaft. Nach 3 Jahren neues Trauma, jetzt mit enormer Schwellung des Kniegelenkes und Unterschenkels, dabei Schmerzlosigkeit. Man diagnosticierte eine tabetische Gelenkaffektion. Arthrectomie 17. Juni 1887 gemacht, sekundäre Wundnaht am 12. Tage nach der Operation. Heilung. Am 31. Tag nach der Operation entfernte Wolff die Elfenbeinstifte, womit Tibia und Femur festgenagelt waren. Patient wurde eine Woche später entlassen mit einem die Abduktion verhindernden Stützapparat. Zwei Wochen nach der Entlassung konnte er ohne Stützapparat, ohne Ermüdung und Schmerzen $^1/_2$ Stunde ununterbrochen gehen. Ende Oktober eine »Art von Recidiv«. Zwei Monate später gründliche Ausräumung der aufs neue erkrankten Partie.

Mitte Februar 1888 war das Gelenk in bestem Zustande. Dieser Zustand wurde von Wolff bis Ende Juli 1888 konstatiert; also ungefähr $^1/_2$ Jahr nach der zuletzt vorgenommenen Operation konnte Wolff noch ein befriedigendes Resultat notieren. Der Fall ist zu kurz beobachtet, als daß er jene Bedeutung hätte, welche Wolff ihm zuschreibt. Außerdem ist das Recidiv unserer Meinung nach pathognomonisch, obgleich hier nicht jene Erscheinungen, welche sonst in einem nicht operierten Falle auftreten, vorhanden sind.

Wenn jedoch Wolff die Operation für eine Arthrectomie erklärt, so halte ich dieselbe dagegen freilich für eine atypische Resektion, da die Abmeißelung von Gelenkteilen, welche von ihm vorgenommen wurde, zu dem Begriff einer Resektion gehört.

Eine nachträgliche Mitteilung Wolff's über diesen Fall würde sehr willkommen sein.

Von Müller wurde die Arthrotomie mit permanenter Drainage empfohlen, weil er in dem folgenden Fall davon ein gutes Resultat erzielt hat. Der Patient hatte eine »Arthropathie des linken Kniegelenkes« mit deutlichen tabetischen Symptomen. Weil bei jedem Gehversuch nach mehrtägiger Ruhepause die Schwellung wieder recidivierte, trotzdem man vorher Punktion versucht hatte, wurde am 30. November 1888 die Arthrotomie vorgenommen und permanente Drainage angewandt zur Verödung des Gelenkes. Eine Woche später Entfernung des Drains, Vernähung der Drainkanäle, seitdem kein neuer Erguß. Patient wurde nach einem Monat auf seinen Wunsch mit einem Wasserglasverband entlassen. Nach ½ Jahr war er noch frei von Recidiv, obgleich er den Wasserglasverband fortgelassen und nur mit einem festen Schienenapparat umherging.

Ein ähnliches Resultat nach Arthrotomie ist von Nissen und neuerdings von Schede beschrieben worden.

In dem zweiten Fall von Nissen wurde die Arthrotomie mit Drainage des vereiterten Gelenkes bei einer gliomatösen Arthropathie des rechten Ellenbogengelenkes gemacht. Der Wundverlauf war glatt und konnte Patient mit einer Schiene für das Ellenbogengelenk entlassen werden. Weitere Daten über die Resultate dieser Operation sind unbekannt. Es kam später bei demselben Kranken eine Affektion des linken Schultergelenkes, welche nicht operativ behandelt wurde.

In dem Fall von Schede war 2mal Arthrotomie an demselben Hüftgelenk vorgenommen. Ungefähr einen Monat nach der ersten Operation war die Wunde geheilt und einen Monat später konnte Patient das Bett verlassen. Das Resultat war nach zwei Monaten ein vorzügliches. Fünf Monate darauf wegen eines Recidives im Gelenk wiederum mit Erfolg operiert.

Nicht so ermunternd ist das Resultat nach Arthrotomie, in einem von Czerny beschriebenen Fall von Arthropathia artic. pedis dext. Das Leiden hatte mit einer Distorsion des

Fußgelenkes angefangen. Die Behandlung derselben mit Eis, Ruhe, Kompression mit Gummibinden, Massage u. s. w. war erfolglos. So wurde denn am 2. Januar 1884 eine Arthrotomie gemacht, Auswaschung des Gelenkes mit Sublimat 1‰. Am 26. Januar fast vollkommene Heilung, der Fuß frei beweglich, nur bestand noch immer die Schwellung der Fußgelenksgegend. Zwei Jahre später war das Gelenk stärker angeschwollen und gelockert. Trotzdem ging Patient seit seiner Entlassung vor 2 Jahren mit einer Stützmaschine ziemlich gut.

Während man immer nach einer Punktion ein Recidiv auftreten sah, wird uns ein Fall von Weil mitgeteilt von Arthropathie des linken Schultergelenkes bei Syringomyelie, wo die Punktion der großen Schwellung wegen, zur Minderung der Spannung, mit einem dünnen Troicart vorgenommen wurde und ein günstiges Resultat ergab.

Nach der Entfernung der dünnflüssigen Synovia konnte man die Veränderungen an den Knochen des Gelenkes deutlich durchfühlen. Mit der Punktion hatte man die Spannung beseitigt, nachher wurden Kompressivverbände angewandt. Es folgte kein Recidiv des Ergusses und war die Gebrauchsfähigkeit des Armes sehr gebessert. Wie lange dieser Zustand konstant geblieben ist, ohne daß spätere Recidive auftraten, wird nicht berichtet. Der klinischen Diagnose nach lag hier ein deutlicher Fall von Syringomyelie vor.

Es ist leicht erklärlich, daß nach solchen Resultaten jeder Operateur die von ihm vorgenommene Operation allein empfohlen hat.

Die Punktion ist schon oft vorgenommen worden, jedoch außer diesem einen Falle mit zweifelhaftem Resultat; so ist sie beschrieben in den Fällen von Müller, Czerny, Rotter, Leyden (Bardeleben) u. s. w. Nach der Punktion kommt es in der Regel wieder zum Recidiv des Ergusses im Gelenk.

Bei der Arthrectomie und Arthrotomie resp. Arthrotomie mit permanenter Drainage, wie sie von Müller empfohlen wird, hat man dasselbe Risiko eines Recidives, die große Gefahr einer Spät-Infektion. Die Stellen, wo man operativ eingegriffen hat, bleiben für immer »loci minoris resistentiae«.

Wie nach einer Resektion ist auch hier die Stelle, wo sich die Narbe befindet, immer eine gefährliche, weil sie der trophischen und anaesthetischen Störungen wegen leicht von einem Trauma getroffen werden, zur Excoriation mit folgender Eiterung und Perforation in das Gelenk, mit Eiterung desselben, Anlaß geben kann, hauptsächlich, wenn infolge eines Recidives und beträchtlicher Ausdehnung der Gelenkhöhle die Narbe stark gedehnt und papierdünn geworden ist.

Trotzdem also in der Litteratur einzelne gute Resultate der Arthrectomie, Arthrotomie resp. Arthrotomie mit permanenter Drainage zweifelsohne verzeichnet sind, besteht doch immer die Gefahr, daß man zuletzt eine Amputation anschließen muß, die vielleicht dann zu spät kommt. Müller meint zwar, daß man nach einer Arthrotomie eine eventuell später noch nötige Operation mit Chancen wie vorher vornehmen könne; aber wir müssen dem entgegenhalten, daß die Zeit, welche die Heilung einer Arthrotomie mit permanenter Drainage in Anspruch nimmt, als verloren zu betrachten ist, ja, daß sogar jene erste Operation für eine ihr folgende nachteilig wirken kann.

Je weniger man bei einem Neuropathiker operiert, um so besser wird es für ihn sein. Anerkannt ist es, daß jede Operation dem Tabiker Gefahr bringt, warum soll man zweimal operieren, warum soll man den Neuropathiker zweimal derselben Gefahr aussetzen?

Daher ist es wohl anzuraten, stets mit einer unblutigen, chirurgischen Behandlung zu beginnen. Wenn eine Indikation zum operativen Eingriff besteht, so wird nur ein solcher berechtigt sein, welcher den Kranken relativ in den besten Zustand versetzt; und diese Operation ist unserer Meinung nach die Amputation.

In leichteren Fällen können gut angefertigte Stützapparate viel leisten. Von Leyden ist ein solcher Fall, der mit gutem Erfolg mittels Apparates behandelt worden ist, beschrieben.

Es war das eine Kniegelenksaffektion bei einem Tabiker, die nach Applikation eines orthopädischen Apparates zur Korrektion

der Genu recurvatum-Stellung sich vollkommen zurückbildete; der Erguß im Kniegelenk verschwand vollkommen. Der Apparat war von Herrn Beely nach einem Hessing'schen Modell gemacht: ein Lederhülsen-Schienenapparat. Bei der Diskussion über diesen Fall in der Berliner mediz. Gesellschaft wurde von H. Thorner die Frage gestellt, ob bei der Anwendung derartiger Verbände an den in ihrer Vitalität herabgesetzten Extremitäten kein Decubitus entstehen könnte. Herr Beely antwortete, daß es, wie bei jedem andern Apparat oder Verband, auch bei einem solchen Schienenhülsenapparat zu Decubitus kommen kann, allein auch hier sind die Apparate so anzufertigen, daß sie genau schließen und passen, ohne zu drücken. Unserer Meinung nach ist es überhaupt fraglich, ob immer eine solche herabgesetzte Vitalität bei Tabikern besteht. Denn nur zuweilen stellen sich Zeichen trophischer Störungen ein, z. B. kann es zu akutem Decubitus kommen; meistens kommt jedoch Decubitus bei Tabeskranken erst im letzten ataktischen Stadium vor, nachdem die Kranken lange das Bett gehütet haben, also zu einer Zeit, wo auch Stützapparate keinen Nutzen mehr schaffen können. Andere trophischen Störungen der Haut sah man bis jetzt nur spontan auftreten. Ebensowenig können wir solche trophischen Störungen für das Fettpolster und die Muskulatur annehmen; sie können lange Zeit in vortrefflichem Ernährungszustande bleiben. Die spätere Abnahme und das Welkwerden der Muskeln ist vielmehr eine Inaktivitäts-Atrophie.

Nur wenn die großen multipolaren Ganglienzellen der Vorderhörner in Mitleidenschaft gezogen sind, ist die Atrophie viel mehr zu fürchten. Bekannt ist es auch, daß bei Tabiden ein enormer Kontrast zwischen Inkoordination und roher Muskelkraft besteht. Sind wir nicht im stande, solche Apparate dem Patienten zu verschaffen, so können wir nur den von Müller auf Grund der sonst entstehenden Störungen gegebenen Rat wiederholen; durch Ruhe und durch Kompression des betreffenden Gelenkes eine zu große Ausdehnung desselben infolge des Ergusses zu verhüten.

Wir sind auch der Meinung Müller's, daß man die Massage, welche als ein leichtes Trauma auf die Gelenkenden wirken kann,

verwerfen soll. Selbstverständlich hat man die Anwendung von Moxen und ähnlichen Reizmitteln zu vermeiden, weil wir durch ihre reizende Wirkung eine Ablösung des Epithels und damit eine Eintrittspforte für Mikroorganismen schaffen.

Von Moßdorff in Dresden ist ein gutes Resultat nach elektrischer Behandlung erzielt worden. Diese eignet sich wohl nur für ganz leichte Fälle. Denn, wenn im Gelenke erhebliche Veränderungen bestehen, so ist es nicht leicht möglich durch eine solche Behandlung Heilung zu erzielen.

Nach Charcot kann man überhaupt eine benigne und maligne Form dieser Gelenkaffektion unterscheiden.

Für die benigne Form ist die exspektative Therapie angezeigt, d. h. Ruhe, Kompressivverbände, orthopädische Behandlung; für die maligne Form d. h. solche, welche öfters recidiviert, den Kranken sehr belästigt, mit zurückbleibenden Zerstörungen im Gelenke wie Krachen, Dislokationen, Luxationen, Veränderungen an den Knochenenden und bisweilen auch mit einer primären Eiterung oder fortdauernden Schmerzen einhergeht, also für diese bösartige Form ist die Amputation, und nur sie allein, die einzige gerechtfertigte Operation.

Man wird sogar eine transcondyläre Amputation und eine Syme'sche Amputation, welche ihrer funktionellen Resultate wegen eine Zwischenstellung zwischen Resektionen und Amputationen einnehmen, verwerfen, weil auch in diesen Fällen sehr leicht wieder Schleimbeutel oder Hydrarthrosen entstehen, die selbst zu wiederholten Nachoperationen Anlaß geben können (Fall Korteweg's, Syme'sche Amputation in einem Fall von Pied tabétique).

Man soll daher diese Operationen ebenfalls nicht vornehmen, sondern lieber zur Amputation an der jeweilig passenden Stelle schreiten.

Man hat die Amputation an der Uebergangsstelle zwischen anaesthetischer Zone und normal sensibler Zone vorgenommen. Besonders ist diese Methode von Duplay-Morat und Tuffier-Chipault geübt worden.

Wie rationell es auch sein mag, die Amputation an solchen Grenzen vorzunehmen, in der Voraussetzung, daß die Ausbreitung der Sensibilitätsstörungen einen Maßstab abgeben soll für die der trophischen Störungen, so sind die Resultate doch nicht dementsprechend günstige. Es sind Fälle bekannt, wo, trotzdem eine solche Grenze vorher bestimmt war, nach der Operation wiederum eine ziemlich breite anaesthetische Zone oberhalb der Narbe entstand, ohne daß trophische Störungen darauf folgten (so in einem Mal perforant du pied, von Duplay und Morat beschrieben, 5 cm breit). In anderen Fällen traten sogar trophische Störungen auf in einem Bezirke, in welchem vorher keine Sensibilitätsstörungen bestanden hatten. Nicht zu vergessen sind hier die Fälle, in welchen man ohne Chloroformnarkose eine Resektion gemacht hat, wo also vollständige Anaesthesie bestand (Nissen, Sokoloff, Czerny) und trotzdem später an der operierten Stelle keine trophischen Störungen auftraten, sondern im Gegenteil Heilung.

Für die Stelle an der operiert werden soll, ist also keine bestimmte Regel anzugeben, sondern man operiert an der Stelle der Wahl.

Besonders in Fällen vereinzelter cirkumscripter Anaesthesien, die oft bei Tabes zu konstatieren sind, wird es nutzlos sein, eine solche Linie zu bestimmen.

Die Behandlung der Schulter- und Hüftgelenksaffektionen ist der Lage wegen eine verschiedene von jenen der übrigen Gelenke der Extremitäten und daher müssen wir sie jetzt besonders betrachten.

Was das Schultergelenk anbelangt, wird man auch so lange wie möglich mit Kompressivverbänden, mit Fixationsapparaten vorgehen. Die Apparate sollen nur das Schultergelenk fixieren, so daß die Patienten von ihrem Ellenbogengelenk und ihrer Hand noch Nutzen haben können. Der Vorderarm kann zur besseren Fixation in einer Mitella getragen werden. Beim Schultergelenk soll man also bis zum äußersten mit einem operativen Eingriff warten und zwar nur, wenn es zur Perforation gekommen ist, oder wenn die Schmerzen nicht zu lindern sind durch die Kompressionen, erst dann soll man die möglichen Operationen versuchen, nämlich Resektionen,

Arthrectomie und Arthrotomie resp. Arthrotomie mit permanenter Drainage.

Während also beim Schultergelenk die Indikation zum operativen Eingriff so lange hinausgeschoben werden kann, als durch Anwendung von Apparaten keine funktionelle Behinderung des Vorderarmes eintritt, so ist die Frage der Behandlung der Hüftgelenkserkrankung viel schwieriger zu beantworten.

Prinzipiell soll man auch hier die konversative Behandlung versuchen, wenn sie auch sehr viele Mängel darbietet, weil die Fixation des Hüftgelenkes eine schwierige ist; kann man doch bei der congenitalen Luxation die Fixation des Hüftgelenkes nur mit vieler Mühe und selbst dann selten vollkommen erreichen.

Andererseits veranlaßt hier aber ein operativer Eingriff viel leichter alle jene unangenehmen Erscheinungen, welche bereits oben auseinandergesetzt sind, nämlich Knochenusur bei der mangelhaften Fixation, Höhlenbildung, Exsudatbildung, Fisteln u. s. w.

Immerhin ist die Operation in manchen Fällen indiciert: z. B., wenn der Kranke, der nur leichte oder gar zweifelhafte tabetische Symptome zeigt, von einem Trauma getroffen wird und eine Fractura colli femoris intracapsularis erleidet, da soll man gewiß das abgesprengte Knochenstück durch Schnitt entfernen; oder z. B., bei einem Patienten, der nur wenig deutliche tabetische Symptome zeigt, kräftig genährt ist und eine Hüftgelenksentzündung vielleicht schon mit Eiterung (ebenso wie im Fall Czerny's (Fall 8), wo Schulterresektion mit großem Nutzen gemacht wurde) als einzig sehr quälendes Symptom aufweist. In den drei in der Litteratur erwähnten Fällen, die wegen Arthropathie des Hüftgelenkes operativ behandelt sind, wurde zweimal Resektion (v. Bergmann, Rotter) und einmal Arthrotomie (Schede) gemacht und zwar mit gutem Erfolge, so daß man diese Operationen empfehlen möchte, wenn man sich des Bedenkens enthalten könnte, daß die Beobachtungszeit zu kurz ist als (die Resultate wurden uns gleich nach der Operation bekannt) daß nicht noch Komplikationen sich einstellen könnten.

Zur Frage der Operation verhalten sich die meisten Autoren ziemlich ablehnend. Eine Frühoperation wird von den meisten

widerraten, und soll man nur in späteren Stadien operieren und dann meistens eine Amputation vornehmen. In diesem Sinne hat sich Sonnenburg auf dem 16. Kongreß deutscher Chirurgen geäußert. Er will nur im äußersten Fall operieren und dann eine Amputation — als lebensrettende Operation — ausführen. Während die operative Behandlung, speziell die Amputation, für die schweren Fälle (besonders für diejenigen, in welchen durch Infektion Eiterung in dem erkrankten Gelenk entstanden ist) reserviert bleiben soll, sollen die leichteren Fälle sich mehr zur orthopädischen Behandlung eignen. Sonnenburg sagt weiter: »Warum soll man diesen Patienten, die auch mit ihren Gelenkerkrankungen gut umhergehen können, eine Operation vorschlagen; mit einer Operation kann man die Bedingungen und Ursachen der Erkrankung nicht fortschaffen.«

Sonnenburg will sich also nur in sehr seltenen Fällen zur Resektion entschließen, aber er sagt leider nicht, wie so viele andere Operateure, wenn sie über diese Sachen sprechen, welche Fälle er speziell dafür geeignet hält.

In gleichem Sinne wird die Frage der Resektion von Müller, Kredel, Rotter und Wolff besprochen. Trotz der schlechten Resultate der Resektion will man sie noch nicht ganz verwerfen.

Nach Wolff ist es unsere Pflicht, auf dem von Czerny und von v. Bergmann angebahnten Wege fortzufahren und die geeigneten Fälle von neuropathischer Gelenkaffektion für die Operation auszuwählen. Eine nähere Beschreibung dieser geeigneten Fälle wird nicht gegeben, es wird nur davor gewarnt, bei sehr vorgeschrittener Tabes zu operieren; nur wenn Indicatio vitalis vorliegt, soll man die Amputation vornehmen.

Czerny allein hat eine genaue Indikation angegeben. Nach ihm soll man eine Arthrectomie resp. Resektion vornehmen, wenn die Destruktion weit vorgeschritten ist, oder wenn die Eiterung Gefahr bringt.

Karg verurteilt im allgemeinen ebenfalls die Resektion; nach ihm hat man nach der Resektion dieselben Verhältnisse wie

zuvor, nämlich von Knorpel entblößte Flächen analgetischer Knochen, die in derselben Weise geschädigt werden können.

Paulidès hat in einer Pariser These »Des Arthropathies tabétiques du pied« seine Meinung kurz über die chirurgische Behandlung dieser Gelenkaffektionen geäußert: »Quant aux opérations chirurgicales, il faudra les rejeter.«

Mit Marsch widerrät er, die Resektion und Amputation bei solchen Kranken vorzunehmen: »le résultat étant presque toujours défavorable.« Diese Meinung von Paulidès ist ebenso unberechtigt wie jene May's, daß man eine Resektion vornehmen könne, weil die Kontinuitätstrennungen der Knochen, mögen diese infolge von Frakturen oder operativen Eingriffen entstanden sein, »erfahrungsgemäß« unter guter Callusbildung heilen würden.

»Erfahrungsgemäß« ist es ja bekannt, daß Frakturen unter gewöhnlicher Behandlung heilen können, aber es ist nicht weniger bekannt, daß man einen Kontrast findet zwischen Heilung nach Frakturen und zwischen Heilung nach einer Resektion solcher Gelenke. Spontanfrakturen treten bei vielen Krankheiten auf, so z. B. Carcinoma, Echinococcus, Caries, Ostitis mit Necrosis, akuter Osteomyelitis (hier nur selten, weil im Knochen und Periost ein Eburnisations- und nicht ein Rarefikationsprozeß stattfindet), weiter Rachitis, Scrophulosis, Scorbut, Syphilis u. s. w. Wie bei diesen Krankheiten ist die Ursache der Spontanfrakturen, bei Rückenmarkskrankheiten von Mitchell in 1873 beschrieben, Knochenbrüchigkeit. Wichtig ist es, daß sie bei Tabes ohne besondere Behandlung, ohne abnorme Callusproduktion vollkommen heilen können (Kredel). Freilich wird von Sterne in einer Berliner Dissertation berichtet, daß auch Fälle von mangelhafter und übermäßiger Callusproduktion beobachtet sind. Nach ihm soll die übermäßige Callusproduktion durch schlechte Fixation und dadurch veranlaßte Zerrung bei Bewegungen entstehen. Warum nach solchen Spontanfrakturen bei Tabiden eine feste Konsolidation der Bruchstücke in der Regel erfolgt, hingegen nach einer Gelenkresektion Ankylose nicht erzielt werden kann, ist nur zu vermuten. Vielleicht sind die nutritiven und Innervationsstörungen der

resecierten Knochen zu weit vorgeschritten, vielleicht bestehen noch immer Fehler in der Technik der Operation und der Nachbehandlung, welche gerade in diesen Fällen schwer zu vermeiden sind.

Kann man doch im allgemeinen in der Neigung zur Konsolidation schon eine Differenz zwischen gewöhnlichen, einfachen und komplicierten Frakturen konstatieren. Bekannt ist es, daß die ersten besser heilen; bei den letzteren scheint das Trauma zu stark gewesen zu sein, so daß die Störungen des Nerven- und Gefäßsystems der Extremität und die Zerreißung des Periostes zu weit gegangen sind.

Außerdem ist es ebenfalls bekannt, daß schon zwischen einfachen Frakturen und Resektionen, bei anderen Gelenkkrankheiten vorgenommen, eine Differenz der Neigung zur Konsolidation vorhanden ist. Darf man eine Operation, wie eine Resektion, ebenfalls als Trauma, als ein schweres Trauma betrachten, so wirkt es doch unter ganz anderen Bedingungen ein, als ein Trauma, das bei gesunden Individuen zur Fraktur Anlaß giebt. Bei Gesunden einerseits, bei Tuberkulösen anderseits ist schon eine solche Differenz der Neigung zur Konsolidation vorhanden, um so mehr wird man einen solchen Gegensatz finden, wenn sich außerdem noch eine spezielle Prädisposition, wie sie die Tabes veranlaßt, hinzudenkt.

Das Bestehen eines solchen Kontrastes zwischen Konsolidation nach Frakturen, und zwischen Ausbleiben der Ankylose nach Resektion bei einem Tabiker, kann uns daher nicht überraschen.

Man soll sich jedenfalls hüten, auf Grund einer unserer Ansicht nach nicht bestehenden, falsch aufgestellten Analogie eine Resektion zu befürworten.

Die Knochenbrüchigkeit bei Tabes haben Regnard und Blanchard zu erklären versucht:

Regnard fand durch chemische Untersuchungen der Knochen (Femur) eine Abnahme der Phosphate und Zunahme des Fettes, wie in osteomalacischen Knochen, und Blanchard durch histologische Untersuchungen der Knochen (3 Femora) eine Art rarefizierender Ostitis, Decalcinierung des Gewebes in der Umgebung der Havers'schen Kanäle, daher Erweiterung derselben.

C. Zusammenhang zwischen den Resultaten der chirurgischen Behandlung der neuropathischen Gelenkaffektionen und den bis jetzt bekannten Theorien über die Entstehung der letzteren.

Nachdem zuerst von Steinthal (1844) und dann von Bourbon (1861), Mavotte (1862) und Friedreich (1863) an den peripheren Nerven bei Tabes eine Atrophie der Nervenfasern und Zunahme des interstitiellen Gewebes konstatiert und diese Nervendegeneration in Zusammenhang mit den verschiedenen Neuritiden, sowohl im Verlauf der peripheren als auch in dem der visceralen Nerven beobachtet war, so konnte es wohl wahrscheinlich sein, zumal da Nervendegeneration gerade mit trophischen Störungen, mit cirkumskripter Analgesie oder Anaesthesie anfängt, eine solche Nervendegeneration auch bei den Gelenkaffektionen vorzufinden.

Eine solche Degeneration der Nerven in der Gegend des Gelenkes wurde schon 1878 von Westphal beschrieben. Erst im Jahre 1880 jedoch hat Pierret in seiner Arbeit »Des troubles oculaires dans les maladies de l'encéphalie« in klarer Weise betont, daß alle Hirn- und Rückenmarksnerven bei der Tabes dorsalis eine Degeneration eingehen können, und ähnliche Befunde sind von Pîtres und Vaillard (1886), von Oppenheim und Siemerling (1887) und Déjérine (1888) mitgeteilt worden.

Uns interessiert hier besonders die von Pîtres und Vaillard, von Oppenheim und Siemerling nachgewiesene Degeneration der durch das Foramen nutritium in den Knochen eintretenden Nerven.

Diese Theorie über die Pathogenese der betreffenden Krankheit soll das Nichtzustandekommen einer Ankylose nach Gelenkresektion neuropathischer Individuen erklären. Aber ein solcher direkter Kausalnexus zwischen der ausbleibenden Ankylose und der Nervendegeneration bei Tabes ist nicht immer eruiert worden (Joffroy-Achard). Man hat Gelenkerkrankungen neuropathischer Individuen

beschrieben, ohne daß sich dabei die betreffende Nervendegeneration zeigte (Tuffier-Chipault, Réboul) und auch das Gegenteil ist bekannt. Bei der Schwierigkeit solcher Untersuchungen muß man das aber mit Vorsicht beurteilen.

Von Charcot sind schon von Anfang an die Gelenkaffektionen und die Knochenbrüchigkeit als trophische Neurosen betrachtet und nicht als ein Zusammentreffen der Tabes mit gewöhnlicher Arthritis sicca hingestellt worden.

Seine Vermutung wurde bestätigt durch einen Fall, den er mit Joffroy beobachtete; es zeigte sich nämlich bei der Sektion eine Erkrankung der Vorderhörner. Charcot selbst konnte bei späteren Sektionen einen solchen Zusammenhang nicht nachweisen. Außerdem ist von Buzzard betont, daß wenn auch solche Gelenkerkrankungen bei Affektionen der Vorderhörner, wie bei progressiver Muskelatrophie, bei spinaler Kinderlähmung u. s. w. vorkommen können, sie doch ganz anderer Natur sind als die bei Tabes.

Von ihm wird ein Fall von Gelenkerkrankung (Schultergelenk) eines Tabikers mit Hypertrophie der Muskulatur beider Arme berichtet; solches kann doch nicht in Einklang mit einer Erkrankung der Vorderhörner gebracht werden. Außerdem soll die elektrische Erregbarkeit der das kranke Gelenk umgebenden Muskeln in der Regel normal geblieben sein, ohne Zeichen von EaR.

Als Buzzard im Jahre 1880 drei neue Fälle von Arthropathia tabidorum der pathologischen Gesellschaft in London vorstellte, wurde von ihm auf die Häufigkeit des Zusammentreffens der Arthropathien und gastrischen Krisen hingewiesen. Er fand in der Litteratur (mit Einschluß seiner eigenen) 30 Fälle von Arthropathie und unter ihnen 14 mit typischen gastrischen Krisen, deswegen meinte er, daß wegen der Erkrankung der Vaguswurzeln bei Magenkrisen die Gelenkaffektion und die Knochenbrüchigkeit in Beziehung zu einer Erkrankung eines trophischen Centrum des Knochen- und Gelenksystems in der Medulla oblongata und weiter in der Nähe der Vaguswurzeln zu stellen seien. Von ihm wurde diese Erkrankung der Vaguswurzeln bei Magenkrisen deshalb angenommen, weil bei

lancinierenden Schmerzen ein ähnlicher Befund der schmerzleitenden Hinterwurzeln konstatiert ist.

Zur Unterstützung seiner Theorie wurde von ihm hervorgehoben, daß durch Annahme eines solchen Centrums die Komplikation des akuten Gelenkrheumatismus mit Herzaffektionen, mit Hyperhidrosis und mit Hyperpyrexie erklärt wird, außerdem soll die Annahme dieses Centrum die Pathologie der Arthritis deformans erklären.

Freilich ist eine solche Annahme nur als eine auf Deduktion beruhende Hypothese zu betrachten, da sichere Befunde von pathologischen Veränderungen an jener Stelle nicht existieren.

Von Krauss wurde ein Zusammentreffen von Gelenkaffektionen mit Larynxkrisen behauptet, welches wir nur in dem von ihm beschriebenen Fall bestätigt finden konnten. Burger, welcher in einer Freiburger Dissertation die Larynxkrisen bei Tabes genau studiert hat, berichtet darüber nichts.

Gegen die Ansicht v. Volkmann's, daß die Gelenkentzündungen infolge der Zerrungen der Bänder und Kapseln bei den ataktischen Kranken entstehen, spricht die Thatsache, welche schon von Charcot konstatiert worden ist, daß in manchen Fällen absolut keine Ataxie, ja sogar keine andern Erscheinungen sich zeigen, die die Diagnose Tabes dorsalis rechtfertigen, z. B. eine Anaesthesie oder Analgesie dieser Stellen, infolge deren leichte Traumen von den Patienten nicht beachtet werden.

Einzelne Chirurgen, so besonders Rotter und Kredel, haben sich mehr dem Standpunkte v. Volkmann's angeschlossen, aber Sonnenburg und Weizsäcker haben sich mit Westphal und den meisten Klinikern zu Gunsten einer Specifität der Arthropathie, also zu Gunsten der Anschauung Charcot's geäußert.

Nach Rotter sollen die Arthropathien der Tabiden nicht direkt durch das Rückenmarksleiden erzeugt werden, sie werden von demselben ungünstig beeinflußt, wie z. B. Eiterung bei einem Diabetiker durch Infektion, nicht wegen der Krankheit an sich, eintreten kann.

Besonders werden von ihm drei Faktoren zur Entstehung der Arthropathien hervorgehoben:

1. Analgesie der kranken Gelenke.
2. Incoordination der Bewegungen.
3. Erhöhte Brüchigkeit der Knochen.

Diese drei Faktoren sollten auch die Differenzen zwischen dem klinischen Bilde der Arthritis deformans und der Arthropathia tabidorum erklären. Eine Zusammenwirkung aber aller drei Faktoren anzunehmen, war für jeden einzelnen Fall nicht gut möglich, deswegen nimmt er als Hauptursache die Analgesie an, diese solle den eigentümlichen Verlauf intraartikulärer Frakturen des Tabiden [1]) (»die Fragmente sollen im Gelenkraum wie in einem Mörser zermahlen werden«), das plötzliche, schmerzlose und scheinbar spontane Entstehen der Gelenkergüsse herbeiführen. Nach v. Volkmann sollen die bei Bettruhe entstehenden Arthropathien Tabider durch die infolge der Inaktivität eintretenden Veränderungen bedingt sein.

Rotter ist unserer Meinung nach zu weit gegangen, wenn er sogar für die polyartikulären Formen den nervösen Ursprung nicht anerkennen will, sondern sie ebenfalls als eine multipel traumatische Arthritis deformans bei Tabes betrachtet, obgleich auch hier eine (reine) Form von akutem Gelenkrheumatismus im Spiel sein kann.

Virchow, und mit seiner Ansicht steht die Arbeit v. Kahlden's in Einklang, hat zuerst von einer Ernährungsveränderung der Knochen, herbeigeführt durch die Tabes, gesprochen und diese soll eine Prädisposition zu einer solchen Gelenk- und Knochenerkrankung geben, z. B. könnte dann ein Trauma die direkte Ursache sein. Pathologisch-anatomisch ist nach Virchow die Arthropathia tabica von der Arthritis deformans nicht unterscheidbar. Ebenso hat Vulpian von einer Prädisposition wegen der Paralyse der Vasomotoren gesprochen.

[1]) Es ist bekannt, daß die Gelenkfrakturen bei Tabes durch Knochenbrüchigkeit entstehen, also primär; nach Wolff können sie auch sekundär, durch das primäre Gelenkleiden entstehen, indem sulzige Massen von dem erkrankten Gelenke aus primär in das Knochengewebe hinein wuchern und jetzt durch ein leichtes Trauma ein solches Abbrechen stattfinden kann. Von v. Volkmann wurde dem widersprochen und nach ihm sind zwei Arten von Knochenbrüchigkeit zu unterscheiden:

1. Osteoporose.
2. Osteopsatyrosis (die Fragilität ganz fester Knochen).

May ist der Ansicht, und ich möchte ihm beistimmen, daß diese auseinander gehenden Meinungen von v. Volkmann, Kredel, Rotter u. anderen einerseits und von Charcot, Westphal, Sonnenburg andererseits dadurch zu erklären sei, daß die verschiedenen Autoren die Gelenkerkrankung bei Tabes nicht alle in demselben Stadium beobachtet haben. Charcot und seine Anhänger haben die meisten Fälle am Ende des präataktischen Stadium, hingegen Volkmann und seine Anhänger das Leiden in einem späteren Stadium beschrieben. Die Gelenkleiden entstehen nach Rotter's Statistik überhaupt in allen Stadien der Tabes, am seltensten freilich in dem weit vorgeschrittenen dritten Stadium, daher wird von ihm, Charcot gegenüber, den Gelenkkrankheiten kein bestimmter Platz in der regelmäßigen Reihenfolge der Symptome der Tabes angewiesen.

Wir sind der Meinung, daß wahrscheinlich ein direkter Zusammenhang mit Degeneration trophischer Nerven, wegen der Analogie anderer trophischen Störungen bei Tabes dorsalis, besteht. Als solche trophische Störungen sind zu notieren:

a) Kern- oder periphere Degeneration an verschiedenen Hirnnerven.

So weisen nach Oppenheim, Jean u. Anderen eine Reihe von Krankheitserscheinungen, welche bei Tabes dorsalis vorkommen, auf eine Schädigung in dem Nervengebiete des Vagus, Accessorius und Glossopharyngeus hin.

Dahin gehören: Die Beschleunigung der Pulsfrequenz, die krampfhaften Brechanfälle, die krampfhaften Hustenanfälle, die Kehlkopfmuskellähmung, die Dyspnoe, die Schlingbeschwerden, die krampfhaften Schlingbewegungen u. s. w.[1])

[1]) Wie Oppenheim u. Andere nachgewiesen haben, werden bei Hirnnerven in dem einen Fall periphere in dem andern Fall Kerndegeneration gefunden, welche mit den klinischen Erscheinungen in Zusammenhang zu bringen sind. Man hat bei den Gelenkkrankheiten einerseits periphere Veränderungen der Nerven gefunden, und andererseits hat Charcot in einem Fall Veränderungen in den Vorderhörnern nachgewiesen, vielleicht liegen auch hier verschiedene lokalisierte Veränderungen zu Grunde. Doch hat es vorläufig wohl keinen Wert, aus diesen wenigen Fällen einen allgemein gültigen Schluß zu ziehen.

Weiterhin sind in dieser Rubrik als trophische Störungen zu erwähnen die von Jolly beschriebene Hemiatrophia faciei sinistri und die von Charcot und später von Ballet berichtete Hemiatrophie der Zunge, dann die von uns unten näher zu betrachtende Trigeminusdegeneration. Am längsten und besten gekannt ist die Sehnervenatrophie, zuerst von Steinthal beschrieben und in der letzten Zeit besonders genau von Lèber studiert.

b) Hautveränderungen.
Papulöse, lichenoide, vesikulöse und bullöse Eruptionen.
Pustulöse Eruptionen der Ecthyma analog.
Urticariaquaddeln.
Herpes, besonders Herpes Zoster (Zona).

c) Affektionen der Haare.
Frühzeitiges Ergrauen resp. Weißwerden und Ausfallen der Haare, besonders des Kopfes.

d) Nageldeformationen und Ausfallen derselben.

e) Als komplizierte und tiefgreifende Hautaffektionen sind der von Charcot und Déjérine beschriebene Decubitus acutus (Eschare à formation rapide) und weiterhin das so oft genannte Mal perforant du pied, zuerst 1852 von Vésigné und später von James Russell, Bernhard, Hinze u. Andern beschrieben.

f) Spontaner Ausfall der Zähne mit Abstoßung des Alveolarfortsatzes, Atrophie der Kieferknochen, worauf zuerst Vallin aufmerksam gemacht hat und worüber spätere genauere Berichte von Démange, Damaschino, Bonieux, Hay-Margirandière u. Anderen vorliegen.

g) Spontanruptur der Muskelsehnen (Biceps, Quadriceps).

In Widerspruch mit unserer Meinung sind die folgenden Sätze aus Rotter's Arbeit: »Der Analogie halber verweise ich auf andere zerstörende Krankheitsprozesse, welche der Analgesie ihren Ursprung verdanken. Einmal auf das Malum perf. pedis, welches sich regelmäßig an den Stellen der Fußsohle entwickelt, die den stärksten Druck beim Gehen auszuhalten haben. Da entstehen auch ohne irgend welchen Schmerz und deshalb scheinbar ohne äußere Ursache

tiefe Geschwüre, Knochenstücke stoßen sich ab und es tritt so lange keine Neigung zur Heilung ein, bis sich der Patient durch Bettruhe dem schädlichen Einfluß des Gehens entzieht. Dann möchte ich noch auf das Ausfallen der Zähne bei Tabiden aufmerksam machen. In mehreren der mir bekannten Krankengeschichten (siehe Hoffmann) ist ausdrücklich erwähnt, daß die Mundschleimhaut im ganzen Bereich der ausgefallenen Zähne analgetisch war. Der Umstand, daß die Patienten wegen der Schmerzlosigkeit beim Kauen das Maß der zur Verwendung kommenden Kraft nicht abschätzen können und nicht fühlen, wenn sie sich verletzen, ist gewiß die allererste Ursache für die Lockerung und den schließlichen Verlust der Zähne.«

Erstens das Malum perforans pedis. Dieses kann auch bei dem Tabiker von verschiedenen Momenten abhängig sein:

1. Von traumatischen, chemischen oder infektiösen Ursachen,
2. von vasomotorischen und
3. von nervösen Momenten.

Sind nur die ersten Momente die Ursache seines Entstehens, so kann der Patient durch Bettruhe sich natürlich jenen Schädlichkeiten entziehen und dadurch das Malum perfor. pedis zur Heilung bringen.

In den übrigen Fällen soll die Neigung zur Heilung eine geringere sein, doch kann sie trotzdem auch hier eintreten. Da nämlich der Patient durch die Ruhe sich nicht nur den traumatischen Einwirkungen entzieht, sondern auch in bessere Ernährungsverhältnisse kommt und das Ulcus behandelt wird, so kann das cirkumskripte, gestörte Gewebe sich abstoßen und neues von der Umgebung aus sich bilden. Außerdem hat Pierret im Jahre 1880 schon nachgewiesen, daß eine periphere Neuritis sich sehr leicht wieder heilen kann. Aber wir müssen auch zugeben, daß nicht jeder degenerierte Nerv wieder regenerieren kann und daß vielleicht die Specifität der Tabes ganz andere Verhältnisse hervorbringt.

Neben diesen vereinzelten Fällen, die zur Heilung kommen, sind viele, welche trotz Bettruhe und genauer Behandlung keine

Neigung zur Heilung zeigen, demgemäß hat Rotter nicht recht behauptet, daß alle Fälle heilen.[1])

Zweitens, das Ausfallen der Zähne bei Tabiden.

Man soll es als eine der vielen trophischen Störungen bei Tabes betrachten, weil neben dem Ausfallen der Zähne immer trophische Störungen der Alveolarfortsätze der Kiefer vorhanden sind, sogar in dem von Rotter citierten Fall Hoffmann's bestand neben dem Ausfallen der Zähne Abstoßung der Alveolarfortsätze.

In den mir aus der Litteratur bekannten Fällen (Vallin, Démange, Damaschino, Bonieux, Hay-Margirandière) habe ich stets dieses Zusammentreffen beider Erscheinungen angegeben gefunden. Außerdem wird von den Autoren, welche die betreffenden Fälle publiziert haben, immer mit besonderem Nachdruck die vollkommene Unverletztheit, Kontinuität der Zähne betont. Ich war einmal so glücklich, auf der Klinik des Hrn. Prof. Pel in Amsterdam einen solchen Fall zu sehen und auch hier wurde auf den auffallenden Kontrast hingewiesen, daß die Zähne unverletzt waren und doch ausfielen. Wenn aber der Analgesie wegen solche Bewegungen mit den Kiefern, mit den Zähnen, gemacht werden, daß, wie Rotter oben meint, diese die Ursache des Ausfallens sind, so hätte man doch, meiner Meinung nach, leicht Verletzungen der Schleimhaut und der Zähne in diesen Fällen finden müssen. Außerdem sind nach Sektionsbefunden trophische Störungen des Trigeminus oder seiner Centren in der Medulla oblongata gefunden worden (Bonieux, Vallin, Démange). Denkt man ferner an das Ausfallen der Zähne bei Diabetes mellitus und an den »Piqûre

[1]) Ausführliches über Mal perf. du pied sehe man in den Arbeiten von Morat-Duplay und Tuffier-Chipault.

Hinze hat folgende Merkmale für den tropho-neurotischen Charakter eines Mal. perf. pedis hervorgehoben:

1. Das symmetrische Auftreten des Geschwüres nacheinander auf beiden Füßen.
2. Die schweren Ernährungsstörungen der tieferen Gebilde.
3. Die häufigen Recidive, welche spontan auftreten.

Weiterhin ist hier zu erwähnen, daß Tuffier-Chipault bei 100 Tabikern nur 7 Mal. p. p. konstatiert haben und daß in 51 Fällen von Mal. p. p., die von Tuffier-Chipault selbst beobachtet sind, nur 7 Tabiker waren (3 im ataktischen und 4 im präataktischen Stadium). Daher soll man vorsichtig sein mit einer Beurteilung des zu Grunde liegenden Leidens und deren Heilungsresultate bei Mal. perf. pedis.

Versuch« von Claude Bernard, durch welche die trophischen Störungen des Diabetes Mellitus mit einem Centrum in der Medulla oblongata in Konnex gebracht sind, so muß man auch das Ausfallen der Zähne bei Tabes für eine trophische Störung erklären (Bonieux).

Margirandière hat auch noch Hyperaesthesie in ein paar Fällen nachweisen können.

Kurz, welche Theorie man auch zur Erklärung der nicht stattfindenden Konsolidation nach Gelenkresektion neuropathischer Individuen acceptieren mag, es läßt sich nicht leugnen, daß hier immer noch eine Lücke in unserer Kenntnis bestehen bleibt, vielleicht deshalb, weil unsere Kenntnis trophischer Nerven überhaupt noch sehr mangelhaft ist.

Nach unseren heutigen Kenntnissen kann man noch immer die Analgesie oder die tropho-neurotischen Störungen als primäre Ursache betrachten.

Für beide Theorien ist viel anzuführen, aber man kann jetzt noch nicht alle Fälle, alle Erscheinungen durch eine Theorie erklären.

Vielleicht müssen wir auch hier zwei ursächliche Momente zur Entstehung solcher Affektionen annehmen, welche jede für sich solch ein klinisches und pathologisch-anatomisches Bild ohne oder mit Differenzen, welche in letzterem Fall für uns noch unbekannt sind, liefern können.

Wir sind auf die Theorien der Entstehung der Arthropathien bei Tabes näher eingegangen, weil nur auf Grund dieser Thatsachen schließlich die Frage der richtigen Therapie beantwortet werden kann.

D. Zusammenfassung.

1. Eine schlechte Wundheilung der Weichteile ist nach operativen Eingriffen bei den Gelenkkrankheiten der Neuropathiker nicht zu befürchten.
2. Trotzdem soll man die leichten Formen dieser Gelenkaffektionen so lange wie möglich expektativ behandeln.
3. Wegen der bisher nur in einem Fall eingetretenen Konsolidation (Fall v. Bergmann's) nach Resektion soll man prinzipiell die Resektion an den unteren Extremitäten verwerfen.
4. Ebenso sind Resektionen an den oberen Extremitäten, Arthrotomien und Arthrectomien an oberen und unteren Extremitäten nicht vorzunehmen. Die Narbe wird hier oftmals mehr und mehr verdünnt, Fistelbildung führt zu Höhleneiterung.
5. Wegen der specifischen Gefahren nach Operation bei Tabikern (Anfachung der Tabes, Manie, Urinretention, Cystitis, Pyelonephritis) soll man, wenn man operiert, so radikal wie möglich eingreifen.
6. Daher soll die einzige, blutige Operation in der Regel die Amputation sein.
7. Die Amputation kommt sogar einer orthopädischen Behandlung gleich und soll daher, da wo Apparate nur teilweise den Zustand des Kranken bessern können, bald vorgenommen werden.
8. Sind Komplikationen, wie Eiterung, kolossale Schmerzen, Tuberkulose da, so wird sogleich amputiert.
9. Höchstens können noch Operationen wie die Syme'sche oder die transcondyläre Amputation in die Rubrik der Operationen bei Neuropathikern aufgenommen werden.
10. Man wird unter den neuropathischen Gelenkaffektionen neben der Charcot'schen Arthropathia tabidorum eine gliomatöse Arthropathie Sokoloff's annehmen müssen.
11. Beide sind trophoneurotischen Ursprungs.
12. Je mehr man sich in das Studium der Arthropathien vertieft, um so mehr gewinnt man die Ueberzeugung, daß hier kompliziertere Verhältnisse vorliegen, die eine einfache Deutung nicht gestatten. (Sonnenburg, Arthropathia tabidorum).

E. Casuistik.

I. Zwei Fälle Herrn Prof. Korteweg's 1893.

a. Resectio Genu dextri (wiederholte Patellarfractur). Amputatio femoris dextri, Tabes dorsalis.

L. V., Frau, 49 Jahre alt, verheiratet, einen gesunden Sohn und einmal ein totes Kind geboren, hatte vor 8 Jahren beim Aufstehen plötzlich Diplopie, die nach einer elektrischen Behandlung des rechten Auges während neun Wochen allmählich verschwand. Im zehnten Jahre soll Patientin ein rechtes »Wasserknie« gehabt haben, das nach Einpinselung mit Jodtinktur heilte. Als sie am 8. Januar 1888 sich auf einen Stuhl setzen wollte, fiel sie wegen der fehlerhaften Stellung des Stuhles auf das rechte Knie. Gleich darauf meinte sie, in demselben ein Krachen gefühlt zu haben. Schon vorher hatte sie einige Monate lang an Schmerzen in diesem Knie gelitten, ohne ersichtliche Ursache; seitdem befürchtete sie immer bei einem Falle das Knie sicher zu brechen, zumal da ihr Vater und zwei seiner Schwestern gleichfalls das Knie gebrochen hatten. Beim Fallen auf das rechte Knie hatte sie Schmerzen. Zu Hause mit Essigumschlägen behandelt, traten trotzdem größere Anschwellung und Hautverfärbungen der Kniegegend auf. Nachdem der Hausarzt eine Patellarfractur konstatiert hatte, wurde sie von ihm veranlaßt, sich ins Krankenhaus anfnehmen zu lassen.

11. Januar 1888. Aufnahme in das Amsterdamer Gemeindekrankenhaus (chirurgische Abteilung Prof. Wurfbain's).

Zunächst, während vier Tagen, Behandlung mit elastischen Binden und Fixation des ganzen Beines in einer Beinlade mit geringer Elevation. Im Rücken gestützt, konnte Patientin mit ihrem fixierten Bein im Bette sitzen. Nachher 3—4mal in der Woche Massage des Knies und Oberschenkels. Nach fortgesetzter sechswöchentlicher Behandlung konnte sie mit rollenden Stützen und später mit Krücken Gehversuche machen. Sieben Wochen nach

ihrer Aufnahme wurde Patientin mit einer Kniekappe entlassen, konnte aber im Anfang noch nicht ordentlich gehen. Allmählich besserte sich auch dieses; schließlich konnte sie mit der Kniekappe sogar ununterbrochen eine Stunde weit gehen.

Am 12. August 1889 fiel Patientin wieder, kam dabei sitzend auf die Erde, mit gestreckten Beinen. Sie ging damals noch immer mit ihrer Kniekappe umher. Wiederum frakturierte die Patella, allein jetzt an einer anderen Stelle. Diese Fraktur wurde anfangs nicht weiter von ihr beachtet. Gestützt, konnte Patientin nach Hause gehen, ließ sich aber zwei Tage später in die chirurg. Abteilung des H. Dr. Zegers, desselben Krankenhauses, aufnehmen. Hier wurde eine Anschwellung des wenig schmerzhaften Kniees konstatiert. Die Frakturlinie war jetzt am oberen Teil der vorigen Bruchstelle, die Fragmente zeigten 1,5 cm Entfernung, die neue Frakturlinie hatte eine schiefe Richtung (von lateral-oben nach medial-unten). Sie wurde in derselben Weise wie das erstemal behandelt, konnte nach 6 Wochen gehen und mit einer Kniekappe entlassen werden. Bei der Entlassung konnte sie immer noch nicht gut gehen, allmählich wurde es wieder schlimmer, das rechte Bein kraftlos, wodurch Patientin bisweilen auf die Erde stürzte. Nur gestützt von zwei Leuten konnte sie noch umher gehen. Auf Zureden des Hausarztes am 1. Februar 1892 Aufnahme in die chirurg. Abteilung Prof. Korteweg's des gleichen Gemeindekrankenhauses. Damals wurde hier notiert: Linke Patella 4 zu 6 cm, Distantia vom Apex patellae zur Tuberositas tibiae links $4^1/_2$ cm, rechts $1^2/_3$ cm. An der rechten Patella sind drei Partien durchzufühlen. Der obere Teil ist sehr klein und vom mittleren $2^1/_2$ cm entfernt und dieser wieder mit dem unteren durch einen fibrösen Strang von $^1/_2$ cm Länge verwachsen. Zwischen der oberen und mittleren Partie ist keine Verbindung durchzufühlen. In diesem Zwischenraum, der sich wie eine Grube zwischen den zwei oberen Partien darstellt, kann man die Fossa intercondyloidea ant. durchfühlen und bisweilen gleitet dabei ein dünner Strang weg, vielleicht eine Verbindung zwischen den genannten Fragmenten. Das Aufheben des ganzen Beines ist gar nicht möglich, auch wurde weder das obere Patellarfragment fixiert noch der M. rectus kontrahiert.

Insufficienz der Extensoren, Flexion nur teilweise möglich (aktiv 20°, passiv über 100°). Bei der Flexion eine größere Diastase der oberen Fragmente. In der Bauchlage war die Flexion ebenso in geringem Maße möglich, außerdem diese Stellung nur sehr kurz aktiv zu halten.

Der kleinste Umfang des Oberschenkels, über die Patella rechts um 2 cm weniger als links.

Klinisch wurde jetzt schon an Tabes dorsalis gedacht, wegen Paraesthesie an der rechten Plantar- und Dorsalfläche des Fußes und des Gefühles der Patientin, als ob sie auf Filz stehe.

Zunächst wurden während dieses Aufenthaltes im Krankenhause passive und aktive Bewegungen mit dem Fuß gemacht, außerdem wurde der Oberschenkel elektrisiert (jeden Tag eine Sitzung von 1¼ Stunde). Der enormen Diastase wegen war die Annäherung der Fragmente nicht gut möglich, und von einer Abmeiselung der Tuberositas tibiae nach der v. Bergmann'schen Methode erwartete man wegen des Alters der Patientin nicht den gewünschten Erfolg; deshalb und ferner der atrophischen Oberschenkelmuskeln wegen wurde am 8. Februar 1892 die Resektion des Kniegelenkes nach der König'schen Methode in Chloroformnarkose und unter Blutleere von Professor Korteweg vorgenommen. Die Synovia nicht vermehrt, keine Veränderungen an den Ligamenten, die Gelenkflächen glatt, überknorpelt, keine Knochenwucherungen weder an den Femurcondylen, noch an den proximalen Enden der Tibia. An der Gelenkfläche des medialen Condyl. femoris ist nach vorn eine Partie, welche nicht dieselbe Farbe des Knorpels besaß, die der hintere Teil desselben hatte. Sie war glatt, von leichtgelber Farbe, glänzend und mit schwarzen Pigmentflecken versehen. Bei der sagittalen Durchsägung dieses Condylus war die überknorpelte Gelenkfläche an jener Stelle verdünnt. Die mikroskopische Untersuchung zeigte, daß sich hier noch fibröser Knorpel befand, die überknorpelte Gelenkfläche aber abgeschliffen war. Ebenso waren an dem hinteren Teil desselben Condylus sowie an dem lateralen Condylus stellenweise solche abgeschliffene Partien. Also keine Zeichen einer akuten oder chronischen Gelenkerkrankung. Bei der Resektion wurden die Ligg. lateralia soviel wie

möglich geschont, die Patellarfragmente im ganzen entfernt, circa 2 cm des Femurendes und ungefähr $1^1/_2$ cm des Tibiaendes abgesägt.

Anpassung der resecierten Enden, Vereinigung derselben durch Silberdrahtnähte, welche kurz abgeschnitten und torquiert in die Weichteile gedrückt wurden.

Vernähung der Hauptwunde außer seitlichen Oeffnungen zum Abfluß eines eventuellen Secretes. Jodoformgaze-Watteverband.

Fixation des ganzen Beines in einer Beinlade. Den folgenden Tag Anlegung eines Gypsverbandes über den aseptischen Wundverband von den Malleolen bis hoch am Oberschenkel.

Nach jeder Woche oder nach zwei Wochen Gypsverbandwechsel, im ganzen 11 Verbände.

Wegen Drucks des Gypsverbandes entstand zuletzt eine wunde Fläche an der lateralen Kniegegend, deswegen kein Gypsverband mehr, sondern nur ein leichter Fixationsverband mit Binden. Leider trat nach mehrmonatlicher Behandlung keine Konsolidation der resecierten Enden ein, auch zeigte sich Erguß in dem Pseudogelenk.

In dieser Zeit hustete Patientin ziemlich viel und waren die Sputa muco-purulenter Natur. Bei der physikalischen Untersuchung der Lungen fand man nur leichte Differenzen in der Percussion der Lungenspitzen, nämlich leichte Tympanie in der Apex pulm. sin. mit abgeschwächtem Atmungsgeräusch ohne Rhonchi. In den Sputis wurden Tuberkelbacillen gefunden.

Die Diagnose Tuberkulose pulm. wurde noch näher bestätigt als Patientin nun eine Hämoptoe bekam. Demnach konnte die Entzündung im Pseudogelenk gleichfalls auch tuberkulöser Natur sein. Nach der Aspiration des Gelenkergusses wurde Jodoformöl (10%) injiciert. Trotz dieser mehrwöchentlich fortgesetzten Behandlung trat keine Heilung ein und recidivierte der Erguß im Gelenk oft.

In dieser Zeit wurde es immer klarer, daß vielleicht die Tabes Schuld an dem Mißlingen der Resektion sei.

Allmählich wurden die lancinierenden Schmerzen heftiger, Patientin klagte auch über Incontinentia urinae et alvi, welche stets schlimmer wurden, jedoch in der letzten Zeit nur beim Husten auftretend.

Unsicheren Gang hatte sie nur damals, als sie an Diplopie gelitten. Vor zwei Jahren wiederum Diplopie, die nach elektrischer Behandlung desselben Auges wie früher ausheilte. Die Kraftlosigkeit entwickelte sich auch am linken Beine, außerdem ein schlotteriges Gefühl des Knie- und Fußgelenkes dieses Beines. Gürtelgefühl besonders am Halse, typische Ulnärparaesthesien an beiden Händen. Leichte Nausea beim Mittagessen. Patientin war immer nervös, ohne hereditär belastet zu sein.

Starke Ataxie des gesunden Beines, hier Westphal's Phaenomen. — Niemals Ulcus perf. pedis, viscerale Krisen. Lues wurde in Abrede gestellt. Früher oft Obstipatio. So wurde die Diagnose Tabes dorsalis immer deutlicher. Trotz der genauen Behandlung trat noch immer keine Konsolidation ein, deswegen wurde auf Wunsch der Patientin zur Amputation geschritten. Am 25. Oktober wurde in Chloroformnarkose unter Blutleere und antiseptischen Kautelen eine Amputatio femoris in der Mitte des Oberschenkels mit Zirkelschnitt in 3 Tempos von Prof. Korteweg vorgenommen.

Die Muskeln sehr schlaff, wachsartig und atrophisch, das Fett enorm gewuchert, so daß Gefäße und Nerven kaum zu erkennen sind. Bei der Durchsägung des Femur, werden keine Besonderheiten dieses Knochens konstatiert, vielleicht ist der Blutreichtum ein wenig verringert. Die Gefäße unterbunden, Auswaschung mit steriler Kochsalzlösung, Vernähung der Wundränder ohne Drainage der Wundhöhle, Jodoformgaze-Watteverband.

Bei der näheren Durchsicht des Präparates entleerte sich aus dem geöffneten Pseudogelenk eine große Menge leicht rotgefärbter, trüber Flüssigkeit mit vielen Fibrinflocken, ohne Geruch, ohne käsige Massen, ohne viscide Konsistenz.

Die Gelenkflächen waren bedeckt mit kleinen, glatten Körnchen, die schon makroskopisch den Charakter von Granulationsgewebe hatten. An der Außenseite war eine etwa halb haselnußgroße Aushöhlung mit scharfen Rändern, gleichfalls mit Granulationsgewebe auf ihrem Boden. Diese Stelle war am wahrscheinlichsten durch Druckatrophie entstanden. Die mikroskopische Untersuchung der Flüssigkeit zeigte neben einzelnen roten Blutkörperchen in ver-

schiedenen Stadien der Degeneration massenhafte Leucocyten. Was makroskopisch Aehnlichkeit mit Granulationsgeweben hatte, zeigte sich mikroskopisch als solches. Sowohl die Flüssigkeit und die Fibrinflocken, als mikroskopische Schnitte des Granulationsgewebes wurden auf Tuberkelbacillen untersucht, jedoch ohne Erfolg. Das Knochengewebe zeigte einen verminderten Kalkgehalt.[1]) Die Untersuchung der Haut- und Muskelnerven ergab keine degenerativen Veränderungen. (Die Nerven der Foramina nutritia sind leider nicht untersucht worden.)

Der Wundverlauf war ein glatter, fieberfreier, ohne Komplikationen. Acht Tage nach der Operation wurden die Nähte entfernt, die Wundheilung eine Reunio p. p. int. Patientin konnte wieder sitzen; nach einigen Tagen machte sie Versuche umherzugehen. Doch jetzt war die Ataxie des gesunden Beines derart, daß überhaupt nicht an Gehen gedacht werden konnte.

Von einer chirurgischen Behandlung ließ sich nichts mehr erwarten, deswegen wurde sie Anfang Januar 1893 in die medizinische Klinik des Herrn Prof. Hertz verlegt. Hier konnte ich dank der Freundlichkeit des Herrn Dr. Zegers folgenden Status feststellen:

Status präsens am 30. Januar 1893.

Psyche normal, Compos mentis. Patientin ist anämisch, hat etwas Stupides im Gesicht, ist abgemagert. Sichtbare Schleimhäute nur leicht rot gefärbt. Zunge mit leichtem Belag, feucht, weder geschwollen noch atrophisch an einer oder beiden Seiten. Haut trocken mit Schuppen bedeckt, ziemlich gut entwickelter Panniculus, adip., Temperatur normal, Puls regulär, äqual, geringe Spannung, die Arterie elastisch mit guter Füllung. Frequenz 96 pro Minute.

Respiration regulär, circa 22 Atemzüge pro Minute, keine Störungen in der Sprache noch in der Stimme.

Keine Halspulsationen, keine Vergrößerung der Halsdrüsen. Gute Wölbung des Thorax, keine respiratorischen Einziehungen, fast Stillstehen der linken oberen Toraxhälfte bei der Respiration. Spatia intercostalia nicht verengt. Weder Rhonchi noch Schmerzen bei der

[1]) Unserer Meinung nach in diesem Fall des Liegens wegen.

Palpation der vorderen Toraxhälfte. Keine Ausdehnung der Herzgrenzen, weder an der Aorta noch an der Pulmonalis Herztöne zu auskultieren. Biscuspidal- und Tricuspidaltöne sind deutlich, ohne Geräusche.

An den Lungen:

Percutorisch: links oben und unter der Clavicula Dämpfung mit tympanitischem Beiklang.

Auskultatorisch: rechts oben Rhonchi sibilantes. Ueber den ganzen linken oberen Lungenlappen Rhonchi sib. mit einem scharfen und verlängerten Exspirium. Hinten Bronchialathmen mit einigen klingenden Rhonchi.

Am Abdomen keine Störungen. Die Narbe der Amputationswunde gut geheilt, die Weichteile schlaff und fettreich. Eine unregelmäßige Verdickung des Femur an der Sägefläche. Die grobe Muskelkraft des gesunden Beines erhalten.

Hier Westphal's Phänomen, kein Muskelsinn, hochgradige Ataxie, Pes varo-equinus (wegen der Bettbedeckung). Störungen in der Sensibilität. Der ganze linke Unterschenkel zeigt Verlust des Tastsinnes, der Lokalisationssinn nicht gestört. Temperatursinn erhalten, mit verlangsamter Leitung, besonders der Wärme, an der inneren Seite der Fußsohle. Drucksinn nicht gestört. Leichte Analgesie im linken Unterschenkel. Polyaesthesie.

Ungefähr dieselben Erscheinungen am Stumpf. An den oberen Extremitäten keine Störungen, weder in der Sensibilität, noch in der Motilität.

Ungues adunci, kolbartige Verdickung der Fingerspitzen (Digitus hippocraticus, Trommelschlägelfinger, Osteoarthropathie hypertrophiante von Pierre Marie). Keine Facialisparese.

Ptosis des rechten Auges, links weniger. Augenmuskeln intakt. Leichte Gesichtsfeldstörung in der Peripherie. Papilla n. optici zeigt eine physiologische Exkavation.

Argyll-Robertson's Phaenomen; nicht untersucht mit der faradischen oder galvanischen Elektricität.

Sputa muco-purulent mit vielen Tuberkelbacillen.

Urin trübe, alkalisch, gelbe Farbe, circa 250 gr in einem Tag, 1020 Sp. Gew.

Sediment von Phosphaten, kein Eiweiß.

Patientin wollte außerdem früher eine doppelte Hernia inguinalis gehabt haben, die durch das Tragen von Bruchbändern gebessert sein soll.

Heute nichts davon zu finden. In der letzten Zeit ist Patientin sehr abgemagert und hustet häufig mit Expectoration muco-purulenter Sputa.

Am 12. März 1893 Haemoptoe; 10 mgr Morphiuminjektion.

Am 4. April viele blutige Sputa, Morphiuminjektion. Für ihre Tabes argent. nitr., sonst wurde sie symptomatisch behandelt.

b) Pied tabétique. Exstirpatio tali dextri. Amputation nach Syme.

Salomon Nathans, 49 Jahre alt, verheiratet, hat ein gesundes Kind, ist nicht hereditär belastet, wurde am 23. September 1883 in die chirurg. Abteilung des Amsterdamer Israelitischen Krankenhauses, der damals Herr Dr. Korteweg vorstand, mit der Diagnose: »Neoplasma Tali dextri« aufgenommen.

Die Gegend des Caput tali war angeschwollen und formlos, so hart, daß man den vergrößerten Talus zu fühlen meinte. Der Fuß war an dieser Stelle deformiert, ohne besondere funktionelle Störungen. Während des Aufenthaltes im Spital wurde Patient mit Ruhe und Jodoformsalbe behandelt. Innerlich bekam er $^1/_2$ gr Jod. Kalic. pro die.

Am 10. Oktober 1883 wurde Patient entlassen, die Schwellung war circa 1 cm zurückgegangen. Er sollte sich selbst mit Jodoformsalbe weiter behandeln.

Am 23. Oktober 1883 erfolgte Wiederaufnahme. Die Schwellung am Fußgelenk, mehr in der Talusgegend, hatte ein wenig zugenommen, fühlte sich derb und hart an, zeigte bei Fingerdruck keine Delle. Der Unterschenkel war an dieser Seite wie am gesunden Bein. So wurde wegen Neoplasma tali die Exstirpation des

Talus am 10. November 1883 vorgenommen. Die Operation fand in Chloroformnarkose und unter Blutleere statt, der Talus wurde durch Vogt'schen Schnitt entfernt. Nun erst sah man, daß es sich um eine Arthritis deformans handelte. Am 6. Tag nach der Operation entwickelte sich von der Wunde ausgehend eine Lymphangitis, die Patient glücklich überstand.

Der Wundverlauf war sonst ein glatter, nach zehn Tagen Entfernung der Nähte, die in der Wundhöhle angesammelte Flüssigkeit wurde durch Incision entleert. Dieselbe war sehr viscide, daher Drainage der Wundhöhle und Einspritzung von Tinctura Jodi. Nach zwei Wochen war die Höhle allmählich kleiner geworden, allein noch nicht ganz verschwunden, immer wieder sammelte sich Flüssigkeit in der Wundhöhle. Indessen konnte Patient noch immer den Fuß nicht gebrauchen und deswegen wurde am 15. Februar in Chloroformnarkose und unter Blutleere eine Amputation nach Syme vorgenommen. Der unebenen, sehr entwickelten Synovialkapsel saßen Zotten auf, außerdem war die Ueberkapselung der Tibiagelenkfläche nur stellenweise vorhanden und unregelmäßig höckerig.

Die beiden Malleolenenden waren im ganzen verdickt, mit Unebenheiten versehen, die Weichteile in der Gegend des Gelenkes derb infiltriert, eine knochenartige Verhärtung des Retinaculum peronaeorum. Diese wurde samt der Synovialkapsel entfernt und circa $1^1/_2$ cm oberhalb der unteren Gelenkfläche der Tibia abgesägt. Ferner Drainage der Wundhöhle, Vernähung der Wundränder und antiseptischer Verband.

Wundverlauf fieberfrei ohne weitere Störungen.

Drei Tage nach der Operation trat ohne bekannte Ursache Incontinentia urinae auf, ferner war allmählich zu konstatieren: eine enge Pupille, das Westphal'sche Phaenomen, Gürtelgefühl, lancinierende Schmerzen, sonst keine Störungen im Muskelsinn, weder Paraesthesie noch Dysaesthesie. So wurde denn die Incontinentia urinae erklärt, und es wurde klar, daß hier ein Fall von Pied tabétique vorlag. Die Wundheilung war glatt und konnte Patient schon nach vier Wochen ein wenig am Stock umhergehen. Allein er hatte noch immer starke lancinierende Schmerzen. Deswegen wurden

ihm Morphiumeinspritzungen und Chloralhydrat verabreicht. Seiner Schmerzen wegen machte Patient zweimal Selbstmordversuche. Nach dem zweiten, wo er 100 gr Jodtinktur getrunken, aber wieder erbrochen hatte, Ueberführung in die Irrenabteilung.

Hier war Patient vom 11. August 1884 bis 4. September 1885 und lautete die Diagnose in der Zeit: »Hallucinationen.« In seiner Krankengeschichte während dieser Zeit habe ich nichts gefunden, was für unsere Mitteilung erwähnenswert ist, daher werde ich nur noch die folgenden Daten von dem Kranken hervorheben. Im September 1890 stellte sich der Kranke Herrn Prof. Korteweg wieder vor. Der Hautfersenlappen war sehr beweglich, Patient war sonst ganz geheilt und konnte mit Stock und hohem Stiefel ziemlich gut gehen.

Von Herrn Dr. Delprat, Chef der Poliklinik der Nervenkrankheiten wurden damals (23. Sept. 1890) folgende Symptome konstatiert: »Myosis, reflektorische Pupillenstarre, links Westphal'sches Phaenomen, rechts nicht ganz sicher, ob die sehr langsame Kontraktion des Musc. quadriceps nicht vom Beklopfen der Sehne abhängig ist. Deutliche Ataxie in den Beinen, jedoch nur in geringem Maße. Leichte Sensibilitätsstörungen, besonders an der äußeren Seite des linken Unterschenkels. Gürtelgefühl, das Urinieren wurde nicht deutlich gefühlt, Störungen im Tastsinn und Lokalitätssinne. Die Libido sexualis nicht erloschen (doch hat er außer einem damals 4 Jahre alten gesunden Kinde keine Kinder mehr gezeugt), Sphincter ani nicht gestört, lancinierende Schmerzen in den Beinen.

Vor 15 Jahren ein Ulcus am Penis mit Exanthem auf dem ganzen Körper. Keine Plaques in der Mundhöhle oder im Pharynx. Keine Osteocopien, sehr oft heftige Kopfschmerzen. Er wurde hier elektrisch und innerlich mit Kal. jod. behandelt (kam leider nur zweimal zurück, so daß an dieser Poliklinik nichts weiteres über ihn bekannt ist).

Am 3. März 1891 wurde er in die chirurg. Abteilung des hiesigen jüdischen Krankenhauses (Dr. Vermey) wieder aufgenommen. Die Diagnose lautete damals: »Tendo Achillis retracta«. Die

Flexoren des Unterschenkels waren verkürzt, besonders zog die Tendo Achillis so an der Hautfersenkappe, daß diese im ganzen nach innen verschoben war, weswegen der Patient nicht mehr auf der plantaren, sondern auf der Außenseite der Kappe lief, wodurch auf dieser Seite ein subkutaner Schleimbeutel enstanden war. Es wurde ein Keil aus dem Hautfersenlappen mit dem Schleimbeutel excidiert und außerdem eine Tenotomie der Tendo Achillis vorgenommen.

Die Wunde heilte p. p. int., Patient konnte schon am 20. April 1891 entlassen werden mit einem Stiefel, der wie eine Hülse das Bein und die Hautkappe fixierte, so daß die letztere nicht nach innen umknicken konnte.

Als Patient sich im Monat Mai desselben Jahres zeigte, war die Hautkappe wiederum nach innen verschoben, so daß eine neue Tenotomie der Tendo Achillis mit Excision eines Keiles an der Außenseite, wie vorher, vorgenommen wurde (22. Mai 1891).

3. Juni. Wundheilung p. p. int. Die Hautkappe wurde so viel wie möglich nach außen verschoben, so daß die fehlerhafte Stellung hyperkorrigiert wurde ; das Ganze durch Gypsverband fixiert.

5. Juli. Wasserglasverband, trotzdem noch immer Verschiebung nach innen.

25. Juli. Patient lief wieder mit einem Stiefel, in dem die Kappe durch einen Wattepfropf gestützt wurde. Das Bein war in einer Hülse und wurde mit zwei Schienen fixiert. Noch immer Verschiebung der Hautkappe nach innen. — Entlassung. Als ich Patient Mai 1893 besuchte, konnte ich noch denselben Zustand konstatieren. Er kann mit seinem Apparat und Stock eine Stunde hintereinander gehen und seinem Beruf als Trödler nachkommen. Der klinischen Untersuchung nach hat die Tabes keine Fortschritte gemacht.

II. Kredel-de Wal 1888—1893.

Es wird vielleicht für die Casuistik der Arthropathia tabidorum interessant sein, hier des weiteren Verlaufs eines Falles Erwähnung zu thun, der 1888 von Kredel in seiner ausführlichen und lehrreichen Arbeit in der Volkmann'schen Sammlung beschrieben ist.

Ich verdanke den Fall Herrn Dr. de Wal, der so freundlich gewesen war, mich mit dem Patienten bekannt zu machen.

Es sei mir gestattet, ihm und Herrn Dr. Delprat, der mir einige klinischen Daten des Patienten übergab, meinen tiefgefühlten Dank auszusprechen.

Zunächst sei mir erlaubt die Krankengeschichte Kredel's wörtlich niederzuschreiben: J. J. 42 Jahre alt, Kaufmann aus Amsterdam, leidet seit 10 Jahren an Schmerzen von lancinierendem Charakter in beiden Beinen, hat aber sonst keine weiteren Störungen, namentlich keine ataktischen Symptome gehabt. Am 12. Mai 1886 bekam Patient beim Treppenheruntergehen plötzlich das Gefühl, als ob ein schwerer Gegenstand auf den linken Fußrücken fiele. Er hatte momentan Schmerz, konnte aber dann zu Fuß nach der Börse gehen ohne Krachen oder dergl. zu verspüren. Ein sofort konsultierter Arzt konnte keine Fraktur finden. Abends schwoll der Fuß beträchtlich an und blieb es trotz fortgesetzter Massagekur längere Zeit, ohne zunächst eine Deformität darzubieten. Nach etwa 4—5 Wochen bemerkte Patient, daß der Fuß, welchen er ohne jeden Schmerz zum Gehen verwandte, beim Auftreten noch immer umknickte. Trotz wochenlang applicierter Gypsverbände und Gummiumwickelungen bildete sich die jetzt bestehende Deformität aus.

Status praesens. Linker Unterschenkel um 2 cm verkürzt; der Fuß steht in starker Varusstellung und ist gleichzeitig in toto gegen den Unterschenkel nach innen verschoben. Hochgradige Deformität des ganzen unteren Drittels des linken Unterschenkels. 13 cm. oberhalb der Sohlenhaut ist die Tibia in einem scharf ausgeprägtem Winkel von etwa 135° nach innen eingeknickt, während die Fibula in ihrer Achsenrichtung keine Abweichung zeigt. Die ganze untere Hälfte der Tibia ist stark verdickt, uneben, unterhalb der Knickungsstelle ist der Knochen in eine große ovoide Geschwulst verwandelt, in welcher der Malleol. int. ganz aufgegangen ist. Am gesunden Fuß steht die Spitze des Malleol. int. 7 cm oberhalb der Sohlenhaut; auf der kranken Seite reicht die Tibia um 2 cm tiefer herunter. Die Breite des Mall. int. beträgt 9 cm, der Umfang der ganzen Malleloargegend 36,5 cm,

dagegen nur 26,5 auf der gesunden Seite. Auch das untere Ende der Fibula ist in einer Länge von 14,5 cm stark aufgetrieben in Form eines abgestumpften Kegels mit der breiten Basis nach unten. Der Malleol. ext. reicht 3 cm tiefer herab, als auf der gesunden Seite und ist an seiner dicksten Stelle 8 cm breit. Dicht unter dem kolbig endigenden Malleol. ext. eine tiefe Furche, in die man annähernd den Zeigefinger hineinlegen kann; eine eben solche aber seichtere liegt zwischen dem vorderen unteren Rande des Malleol. int. und dem Talus. Der frontale Durchmesser durch beide Malleolen beträgt auf der gesunden Seite 73,4, auf der kranken 10½ cm. Der Calcaneus ist in seiner Form anscheinend normal. Die Bewegungen im Sprunggelenk sind nur wenig behindert; bei passiven Bewegungen Knacken an der Innenseite zwischen Malleol. int. und Talus. Frei bewegliche Knochenstücke sind nicht zu fühlen. Die Haut des ganzen linken Fußes blaurot gefärbt. Patellarreflexe fehlen. Geringe Sensibilitätsstörung an beiden Füßen. Etwas Schwanken bei geschlossenen Augen. Keine Sphincterenstörung.

Folgende Daten sind von mir konstatiert:

Die Massagekur dauerte circa ein Jahr, inklusive Gypsverband. Er hat verschiedene Chirurgen, sogar die eminentesten Europa's konsultiert, bis jetzt ohne Resultat. v. Volkmann hatte ihm zu Anfang eine Amputation vorgeschlagen, allein später sah er davon ab. Verschiedene Kuren hatte Patient durchgemacht. Nachher wollten auch andere Chirurgen die Amputation vornehmen, Patient hatte jedoch niemals die Notwendigkeit derselben einsehen können. Selbstverständlich hat man ihn auch einer tüchtigen Jodkaliumkur unterworfen, gleichfalls ohne Resultat. Patient verneint Abusus spirituor., ebenso Syphilis, er hatte indes im 26. Jahr einen Tripper, ohne weitere Komplikationen aquiriert. Leberthran, Seebäder, Arsenikkur waren gleichfalls ohne Erfolg. Wegen Rheumatismus (?) mit Erfolg in Teplitz.

Er hat noch immer lancinierende Schmerzen, meistens in der Nacht und würde wohl seinen Fuß amputieren lassen, wenn man ihm versichern könnte, daß er damit auch seine Schmerzen verliere.

Nicht allein in der Therapie, sondern auch in der Diagnose

waren nicht alle Chirurgen, die vom Kranken konsultiert wurden, derselben Meinung.

Neben der Diagnose einer neuropathischen Gelenkaffektion wurde einmal von einem der größten Chirurgen die Diagnose: »Osteomyelitis hyperostotica d. h. Osteomyelitis spontanea mit Ausgang in Hyperostose«, gemacht.

Er hat auch H. Prof. Czerny konsultiert und dessen Diagnose war: »Arthritis deformans des linken Sprunggelenkes; Pied tabétique.

Prof. Czerny hatte damals gefunden: »verminderte Reaktion an der linken Pupille. Analgesie am linken Fuß gegen Nadelstiche, keine Anästhesie, verminderte Sehnenreflexe.« Empfohlen wurde das Tragen einer Maschine, die den Fuß entlastet und Massage. (Die genauen Angaben der verschiedenen Diagnosen verdanke ich der Gewissenhaftigkeit des Patienten, welcher sich überall hat schriftlich die Diagnose geben lassen.)

Meiner Meinung nach kann es sich in der That um nichts anderes als um eine neuropathische Gelenkaffektion handeln. Außer demjenigen, was schon in der Krankengeschichte Kredel's citiert ist, kann ich zur Unterstützung der Diagnose folgendes anführen:

Vor 3 Jahren hatte Patient ein Ulcus perforans am inneren Rand der großen Zehe des rechten Fußes, der mit Salben allmählich geheilt wurde. Es bleibt jedoch fraglich, ob das Ulcus von der Tabes abhängig war. In dieser Zeit entstand ein Abscess in der Gegend des Mall. int. Bei der Incision desselben verlor der Kranke viel Blut und Eiter. Die Blutung war sogar schwer zu stillen. Bei der Incision nur in der Tiefe leicht schmerzhaft. Der antiseptische Verband wurde oft gewechselt wegen der Entleerung großer Massen Eiter.

Nach ungefähr sieben Wochen heilte die Wunde, jedoch um sich nach drei Wochen wieder zu öffnen. Die Wundränder wurden angefrischt und in der Tiefe mit einem scharfen Löffel ausgekratzt. Patient fühlte zwar, daß man an der Wunde operierte, hatte aber keine Schmerzen. Allmählich heilte dann diese Wunde. Gleich darauf wieder Recidiv und seitdem bei jeder großen Anschwellung wieder Incision. Jetzt noch besteht ein Fistelgang, der meinem Befund nach

blind endigt, und aus welchem beim Druck in die Umgebung sich Pröpfe, aussehend wie verkäste Massen, mit eiterig-blutigem Serum entleerten. Die Untersuchung des Serum und der Pröpfe auf Tuberkelbacillen, sowie auf Actinomycose war ohne Resultat. Sie bestehen aus Eiterkörperchen, die durch Fibrine zu solchen Pröpfen angehäuft sind.

Die verschiedenen von Kredel angegebenen Maße habe ich kontrolliert und ich war sehr erstaunt, wie sie alle noch genau die Gleichen waren, außer der Verkürzung des ganzen Beines, welche jetzt $4^1/_2$ cm beträgt. Der Unterschenkel zeigte eine enorme Verdickung der ganzen Tibia, die Haut wenig verdickt, durchzogen von vielen ectatischen Venen, Hyperhidrosis.

Auf der Dorsalseite des Fußes in der Nähe des Talo-cruralgelenkes ist eine knöcherne Verdickung wie ein aufrecht stehender Kamm mit unregelmäßigen Vorsprüngen zu fühlen, die mit dem Talus in Zusammenhang ist und daher bei Bewegungen im Fußgelenk die Dorsal- und Plantarflexion mit dem ganzen Fuß mitmacht. In der Gegend des ganzen Gelenkes fühlt sich die Haut, welche von blauroter Farbe ist, derb an, läßt keine Delle bei Druck zurück, besonders auf den Malleolen. Die Bewegungen sind schmerzlos und kaum behindert, jedoch auch nicht solche wie bei einem Schlottergelenk. Frei bewegliche Knochenstücke sind auch jetzt nicht durchzufühlen. Bei der Bewegung kein Krepitieren.

Bei der Untersuchung war auch ein Ulcus perforans an der linken kleinen Zehe zu konstatieren, das sehr tief ist und scharfe Ränder hat, mit derber Infiltration des umgebenden Gewebes und Anhäufung epidermoider Schuppen in seiner nächsten Umgebung. Die klinischen Daten sind wie folgt:

Die Patellarsehnenreflexe an beiden Seiten nur mit einem schweren Hammer hervorzurufen, ebenso mit leichtem Hammer unter Vermittlung von Jendrassik's Handgriff, sie waren sehr schwach.

Deutliche Sensibilitätsstörungen, an einzelnen Stellen Anaesthesie besonders an der inneren Seite beider Fußsohlen; herabgesetzte Schmerzempfindung. Ein Nadelstich wurde zuerst als einfache Berührung und dann nach einer Pause von ca. 10 Sekunden als Schmerz

und zwar als sehr heftiger gefühlt. Der Temperatursinn war stellenweise, besonders an den beiden Beinen in derselben Weise verändert. So wurde die Wärme zuerst wenig, ja gar nicht, aber dann in heftiger Weise verspürt.

Gerade Linien wurden immer wie zickzackförmige und diese wie Zirkel gedeutet; außer dieser Störung im Tastsinn auch solche im Lokalitätssinn. Leichte, jedoch sehr deutliche Ataxie an den beiden Beinen.

Fußsohlenreflexe waren vorhanden, gleichfalls die anderen Hautreflexe (Cremaster-, Bauchmuskel-, Gefäßmuskelreflex); allein sie waren links weniger deutlich wie rechts.

Abnorme Sensibilität am Bauch.

Nur sehr leichte und undeutliche Ataxie der Hände.

Argyll-Robertson's Phänomen; die Pupillen reagierten bei Akkomodation. Keine Veränderungen der Pupillen und des Sehvermögens.

Leichte Andeutung des Bracht-Romberg'schen Symptoms. (Hierzu Tafeln).

III. Referate über die in der Litteratur mitgeteilten Fälle neuropathischer Gelenkaffektionen, welche operativ behandelt sind.

a. Fälle mit der klin. Diagnose Tabes dors.

1873. Duplay-Morat.

Malum perf. ped. sin. — Amputation der linken großen Zehe, — Amputation des linken Fußes nach Lisfranc. — Desartikulation der rechten großen Zehe.

Die Beobachtung von Duplay- Morat betraf einen 52 jährigen Mann, der sieben Jahren an einem Geschwür der Plantarfläche der linken, großen Zehe litt.

In dieser Zeit in vielen Spitälern deswegen ohne Erfolg behandelt, daher endlich von Jarjavay die große Zehe amputiert.

Zwei Jahre später folgte eine ähnliche Affektion an derselben Stelle des anderen Fußes und weitere sechs Monate später ein Geschwür an der Amputationsstelle am linken Fuß. Nach vielfachen Besserungen und Recidiven begab sich der Kranke in die Behandlung Verneuil's.

Dieser fand bei seiner Untersuchung eine Anschwellung des ganzen linken Fußes, gleichfalls des unteren Teiles des Unterschenkels, mit einer violetten Fär-

bung der verdickten und derb anzufühlenden Haut. Das Tibio-tarsalgelenk deformiert: Verbreiterung der Malleolen, Pes plano-valgus. Ausgedehnte Ulceration am Caput metatarsale I (Amputationsstelle), in deren Umgebung verdickte Epidermis war. Eine ähnliche Ulceration auf der dorsalen Seite der dritten Zehe. An der plantaren Fläche der rechten großen Zehe ebenso eine Ulceration ohne Bloslegung des Knochens. Alle diese Ulcerationen zeigten Störungen der Sensibilität, welche sich auch über den ganzen Fuß und über einen Teil des Unterschenkels ausdehnten. Tastsinn nicht gestört, Schmerzlosigkeit.

5. Januar 1867. Amputation des linken Fußes nach Lisfranc und Desartikulation der rechten großen Zehe. Die Lisfranc'sche Amputation konnte nicht typisch geschehen, wegen einer Verknöcherung in der Artikulation der 1—4 metatarsalen Knochen mit den Cuneiformes. Bei der Operation ging wenig Blut verloren und absoluten Insensibilität des Kranken konstatiert.

Bei der Entlassung, Ende April 1867, vollkommene Heilung, doch sollen die Ulcera später wiedergekehrt sein.

1884 Pepper.

Tabes dors. with perforating Ulcer. Removing of the foot. Lancet 1884. II. p. 734. Path. Soc. of London.

In einer Sitzung der medizinischen Gesellschaft in London wurde von Pepper eine Mitteilung von Tabes dors. mit Ulcus perforans am Fuß gemacht. Die 60jährige Patientin kam im Mai 1883 in medizinische Behandlung. Sie war in Indien gewesen und hatte oft schweres Fieber.

Kein Abusus spirit. Syphilis und Trauma wurden in Abrede gestellt. Die zweite Zehe des rechten Fußes war in Kontraktur. An beiden Augen wegen Katarakt mit gutem Erfolg operiert. Patientin litt an Paraesthesien am ganzen Körper, außerdem hatte sich an der Sohle des rechten Fußes eine schmerzhafte Schwiele entwickelt. Neben Anaesthesie beider Füße, bestand auch an beiden Knieen Westphal's Phaenomen, kein ataktischer Gang, leichte Ptosis an beiden Augen. Später entwickelte sich in akuter Weise eine oberflächliche Entzündung der dorsalen Fläche des Fußes mit Ausgang in Gangraen.

Der Urin war während dieser Zeit normal.

10. Juni Entlassung.

Am 18. Juni Wiedereintritt. Der Zustand war jetzt derartig, daß man eine Entfernung des Fußes unter antiseptischen Kautelen vornahm. Während der vier ersten Tage guter Verlauf; später wurde der Fersenlappen purpurfarbig und eiternd. Seitdem schlechter Verlauf mit Maceration des Gewebes an der Operationsstelle.

1885 Croft.

Charcot's Disease of the knee joint; suppuration in the joint. Amputation of Thigh, secondary Haemorrhage, ligature of the Femoral Artery; Recovery. Lancet II. 1885. p. 385.

Der 52jährige Mann entstammte einer gesunden Familie und war bis auf eine vor zehn Jahren an seinem rechten Auge gemachte Katarakt-Operation gesund gewesen. Vor drei Jahren stellten sich die Symptome einer Tabes ein, Unsicherheit im Gehen, besonders im Dunkeln. Syphilis wird verneint. Zugleich schwoll

vor drei Jahren sein linkes Knie an und wurde schmerzhaft. Der ganze Unterschenkel war gleichfalls angeschwollen und glänzend. Infolge Behandlung mit Jodtinktur und Ruhe genas er. Nach sechs Monaten kam ein Recidiv, welches trotz jeder Behandlung immer schlechter wurde. Vor ca. zwei Jahren bemerkte Patient an der Plantarseite seiner rechten großen Zehe einen schwarzen Flecken, welcher zunächst verschwand, vor sechs Wochen aber wiederum erschien; jetzt war die Zehe auch angeschwollen, schmerzhaft und es bildete sich ein Ulcus.

Status praes. Das Ulcus war ein eiterndes und übelriechendes mit scharfen Rändern in der Gegend der Plantarfläche der interphalangealen Artikulation.

Bei Bewegungen fühlte man Krepitieren und beim Sondieren kam man auf Knochen, auch war es möglich, fast ohne Schmerzen in das Gelenk zu gelangen.

Sensibilität nicht gestört. Die Gelenkhöhle des angeschwollenen linken Knies war durch Flüssigkeit sowohl nach unten wie nach oben ausgedehnt. Im oberen Teil hatte die Haut ein normales Aussehen und war bedeckt mit ektatischen Venen, im unteren Teil war sie dünn, gerötet und schien gleich auf der Tibia zu liegen.

Die Patella war verbreitert und vergrößert; man fühlte unter ihr an ihrer inneren Seite ein Knochenstückchen. Die Bewegungen waren die eines Schlottergelenkes, man fühlte dabei Krepitieren, Patient empfand dabei kaum Schmerzen; das Knie war etwas wärmer, der rechte kleine Finger in Flexionskontraktur, gleichfalls in geringfügiger Weise der Ring- und Mittelfinger derselben Hand und der kleine Finger der linken Hand.

An seinem rechten Auge bestand Ptosis und Strabismus divergens, außerdem eine Narbe, dann unregelmäßige Form der rechten Pupille wegen der Kataraktextraktion; beide Pupillen reagieren weder auf Licht noch bei Accomodation.

Die Augenbewegungen gingen langsam von statten, sonst keine Störungen in jenen Bewegungen. Sehvermögen vollkommen, Coordinationsstörungen, Westphal's Phaenomen.

Leichte Incontinentia urinae. Libido sexualis seit den letzten drei Wochen erloschen.

Das linke Bein lag zwischen Sandsäckchen, das Knie wurde mit Eisstücken bedeckt. Wegen vermehrter Schwellung und Dislokation des Femur nach vorn lateral und der Tibia nach hinten medial wurde am 5. Februar durch Aspiration stinkender Eiter entfernt.

13. Februar. Incision in die große Zehe des linken Fußes wegen Abscessbildung.

Wegen dauernden Recidives der Schwellung des Kniegelenkes und wegen der noch immer erhöhten Temperatur wurde die Amputation des Oberschenkels im unteren Drittel mit vorderem und hinterem Lappen unter Aethernarkose am 16. März von Croft vorgenommen.

Der hintere Lappen wurde von innen nach außen gebildet, allein man konnte nicht durchschneiden, weil man auf einen Knochen kam, der sich vom Gelenk aus im M. semimembranosus ausdehnte; der Knochen wurde durchsägt. Der Femur bestand aus dicker Substantia compacta, die Fascien und Muskeln ebenso verdickt, die Arterien rigid, atheromatös.

Gleich nach der Operation Schmerzen in dem Stumpf und Ansteigen der Temperatur.

27. März. Verbandwechsel, gute Wundheilung, deswegen Entfernung der Nähte und Drains. Die Temperatur war abends und morgens 37°.

30. März. In Aethernarkose Entfernung der Grundphalanx der rechten großen Zehe und Auskratzen der Basis der Endphalanx.

Jodoformgazetamponade der Wunde und antiseptischer Verband.

10. April. Heftige Blutung aus der Oberschenkelamputationswunde, weshalb Unterbindung der Art. fem.

Der Patient erholte sich dann allmählich; nur leichte Temperaturerhöhung, die nach Incision eines oberflächlichen Abscesses in der Gegend des Sacrum wieder normal wurde. Die Incisionswunden heilten langsam, doch konnte Patient ganz geheilt mit normaler Temperatur das Spital verlassen.

1886 Bardeleben.

Arthropathia genu dext. — Resectio genu. — Tod unter Komplikationen. — Inaugur. Diss. Berlin. Beiträge zur Lehre von den Gelenkmäusen.

Unter den von Karl Bardeleben in seinen Beiträgen zur Lehre von den Gelenkmäusen beschriebenen Fällen handelte es sich im zweiten Fall um einen 45jährigen Mann mit Arthropathie des rechten Kniegelenkes. Patient bemerkte zwei Jahre vor seiner Aufnahme in die Charité eine schmerzhafte Anschwellung des rechten Kniegelenkes infolge eines Umknickens beim Springen. Durch Spirituseinreibungen besserte sich der Zustand nicht, vielmehr dehnte sich die Schwellung innerhalb 4 Wochen auf Oberschenkel und Hüfte aus.

Nach der Aufnahme in die chirurgische Abteilung der Charité (Berlin, September 1884) wurde er mit elastischen Binden behandelt, dann aber wegen seiner Tabes auf die innere Abteilung verlegt.

Anfang 1885 wieder in der chirurgischen Klinik.

Aus dem Gelenke entfernte man hier 100 gr. dunkelgelber Synovia und eine gestielte hypertrophische Synovialzotte. Später Behandlung mit Tinctura Jodi und Emplastrum Cantharid., wonach Patient weniger Schwellung und Schmerzen hatte.

April 1886. Wiederaufnahme in die Charité.

Befund in der chirurgischen Klinik: Rosarote Färbung des rechten Ober- und Unterschenkels, beide teigig anzufühlen, kleine Blasen an der inneren Seite, vielleicht Folgen der Einwirkung der Tinct. Jodi.

Starke Schwellung des Kniegelenkes mit Erguß in die Gelenkhöhle, Condylus int. verdickt, Rotation des Unterschenkels nach außen.

Leicht reponierbare Valgusstellung, Kniegelenk schlottert. Westphal's Phaenomen, Herabsetzung der Sensibilität.

Auf Wunsch des Patienten am 7. Mai 1886 Resektion des Kniegelenkes durch Geh. Rat Bardeleben. Zur Desinfektion der Haut vorher Umschläge mit feuchten Sublimatkompressen. Unter Blutleere und Chloroformnarkose Oeffnung des Gelenkes nach Textor-König.

Man fand ein abgesprengtes Bruchstück vom Condyl. ext. tibiae. Die Gelenkenden des Femur, der Tibia und Fibula wurden abgesägt, sie waren ihres Knorpelüberzugs vollkommen beraubt. Die resecierten Enden durch 2 Silberdrähte vereinigt; die Blutung gestillt, die Wunde mit Seide vernäht, bis auf zwei Oeffnungen am inneren und äußeren Wundwinkel für Drains.

Sublimat-Moospappeverband.

Die Schmerzen waren mit der Operation verschwunden.

10. Mai 1886 Drainsöffnungen geschlossen.

11. Mai 1886. In der Nacht ein Anfall von Irrsinn; es wurde der Verband abgerissen und das Bein im Knie circa 120° flektiert. Dadurch Wundränder auseinandergerissen, gründliche Desinfektion. Lagerung auf Watson'sche Schienen; zur stärkeren Festlegung wurde eine gebogene Eisenschiene durch Gypsbindentouren oberhalb und unterhalb des Knies befestigt.

15. Mai. Wiederum Delirium. Nach Darreichung von 2 gr. Chloralhydrat und 10mgr Morphium hydrochl. wurde Patient ruhiger.

18. Mai. Retentio urinae. Katheterismus.

22. Mai. Weglassung der eisernen Schiene.

25. Mai. Völliges Coma. Puls. parv. freq.

Das linke Auge dauernd mehr geschlossen als das rechte.

26. Mai. Tod.

Bei der Sektion fand man außer anderem: »Degeneratio grisea funiculorum posteriorum partialis, Arachnitis posterior chronica spinalis. Resectio genu dextri.

Über den Befund am resecierten Gelenk findet sich nichts erwähnt.

1886 Krauss.

Ueber einen mit Gelenkerkrankung und Stimmbandlähmung einhergehenden Fall von Tabes dors. Berl. Klin. Wschr. 1886. No. 43. p. 744.

45jähriger Tabiker. Aufnahme am 10. November 1884. Der Kranke, der nicht hereditär belastet war, wurde im Jahre 1866 luetisch inficiert, ohne sekundäre Symptome darzubieten; er machte eine Schmierkur durch.

In demselben Jahre überstand er die Cholera.

Während der Feldzüge von 1864 und 70 niemals verwundet, auch sonst nie krank, klagte er seit 1871 über anfallsweise auftretende lancinierende Schmerzen, oft Dysurie während der Anfälle.

1873. Linksseitige Pleuritis.

1878. Plötzliche Entwicklung einer schmerzhaften Anschwellung des rechten Kniegelenks. Die Schmerzen dauerten fort, später knickte der Unterschenkel gegen den Oberschenkel ab und das Gehen wurde allmählich behindert.

Mai 1882. Aufnahme in die chirurg. Klinik.

Hier wurde die enorme Anschwellung des rechten Kniegelenkes konstatiert (circa in doppeltem Umfang des linken).

Bei der Palpation fühlte man an der Schwellung harte Excrescentien hindurch. Die Patella tanzte nicht, die Haut über dem Gelenk war unverändert.

Der Patient konnte mit seinem Genu valgum von 150° nur noch eine kurze Strecke gehen.

Die Diagnose lautete: »Arthritis deformans des rechten Kniegelenkes. Deswegen am 13. Mai 1882 die Amputatio femoris supracondyloidea. Heilung der Wunde ohne weitere Komplikationen, weshalb Patient schon am 1. Juli 1882 mit Esmarch'schem Stelzfuß zu gehen vermochte. Ohne bekannte Ursachen traten im Anfang September 1882 krampfartige Zuckungen im Stumpfe auf, dauerten noch fort, als Patient im nächsten Monat Oktober von krampfhaftem Husten befallen wurde. Da die Krämpfe und Schmerzen fortdauerten und sich auf andere Gebiete (Bauchmuskulatur, linkes Bein, Brustmuskulatur und Arme) ausdehnten, ließ er sich am 18. September 1883 wiederum in die chirurgische Klinik aufnehmen.

Hier konnte man die Krämpfe durch Druck auf die Amputationsnarbe, oder auf den Nervus ischiadicus, ebenso durch rasche Kompression des Stumpfes oder kurzen Schlag auf denselben auslösen. Neben klonischen Zuckungen entstand dabei Flexion, Adduktion oder Rotation nach innen.

Deutliche Sensibilitätsstörungen an den Beinen, am Bauche, am rechten Arm. Herabsetzung des Tastsinnes, keine Differenzierung zwischen Kälte und Wärme.

Störungen der Muskelsensibilität. Muskelsinn verändert. Links Westphal's Phänomen. Mechanische Muskelerregbarkeit erhalten. Enge Pupillen, die träge reagieren auf Lichteinfall wie bei Accomodation.

Infolge dieses Befundes Wahrscheinlichkeitsdiagnose:

»Tabes dorsalis mit Arthritis deformans des rechten Kniegelenkes.« Möglich war es noch, an eine Erkrankung des Rückenmarks, die vom Amputationsstumpfe ausgegangen ist, zu denken.

Trotz dieser Diagnose erachtete man wegen der Krämpfe und Schmerzen eine Neurektomie für angezeigt.

6. November 1883. Bloßlegung des Nervus ischiadicus. Ein kirschgroßes Neurom nebst dem anliegenden Teil des Nerven entfernt. Die Operation hatte nicht den erwarteten Erfolg.

Wegen der im Oktober 1882 auftretenden inspiratorischen Atembeschwerden laryngoskopisch untersucht und eine beiderseitige Lähmung des M. crico-aryt. post. konstatiert.

Heftige und mehrmalige Dyspnoeanfälle und außerdem Zeichen eines chronischen Lungenleidens, Dysuria, auch bisweilen Incontinentia urinae.

20. Januar 1885. Exitus letalis. Die anatomische Diagnose war in Uebereinstimmung mit der klinischen, Tabes dorsalis mit geringer Degeneration beider Nn. ischiadici, dagegen beträchtlicher des N. peron. superfic. sin., des einen Vagus, und beider N. laryng. recur. (N. laryng. sup. normal.).

1886 Thiersch-von Volkmann.

Arthritis def. des Fußgelenkes. — Amputatio fem. — Verh. der D. Gesellsch. f. Chir. 1886. p. 17. u. Karg, zwei Fälle von ausgedehnten neurop. Knochen- u. Gelenkzerstörungen. Arch. f. klin. Chir. XLI. p. 101.

Auf dem Kongreß deutscher Chirurgen 1886 demonstrierte Thiersch ein Amputationspräparat des Fußgelenkes.

Die Amputation war gemacht wegen Arthritis deformans.

Zunächst war wegen spontan entstandener Entzündung im rechten Hallux-metatarsalgelenk, die Zehe exartikuliert.

Wegen einer zunehmenden Schwellung des Fußgelenkes Incision in dasselbe, nachdem die Gelenkhöhle zu eitern angefangen hatte. Bei der Aufnahme war das Fußgelenk derartig verjaucht, eine solche septische Infiltration des Unterschenkels aufgetreten und der Kranke in einem solchen debilen Zustande, daß nur eine Amputation im Oberschenkel Heilung bringen konnte. Die Verunstaltungen des Gelenkes, neben den paraartikulären Veränderungen veranlaßten Thiersch hier an eine Arthritis deformans zu denken.

Tibia und Fibula bildeten eine gemeinschaftliche keulenförmige Wölbung, Verkürzung der Malleolen, Verknöcherung des Lig. inteross., Fehlen des Talus und Os navicul; Calcaneus, Ossa cuboidea und cuneiformea teilweise ausgehöhlt, ihr Knorpel verschwunden.

Etwa zehn freie Knochenkörper in der mit Eiter gefüllten Gelenkhöhle; stellenweise Verknöcherungen der Gelenkkapsel. Gicht, Syphilis, Tuberkulose waren sicher auszuschließen. Bei der Diskussion meinte v. Volkmann, daß es sich hier um einen Fall neuropathischer Gelenkerkrankung handeln könnte, besonders deshalb, weil die Arthritis deformans ein Prozeß der Knorpelwucherung ist, deswegen sich auch intraartikulär abspielt.

Thiersch war sehr geneigt sich der Ansicht v. Volkmanns anzuschließen.

Interessant ist es, daß unter zwei Beobachtungen von ausgedehnten neuropathischen Knochen- und Gelenkaffektionen, die Karg beschrieben hat, dieser Fall auch von ihm als eine tabetische Gelenkerkrankung erkannt wird.

Aus den Mitteilungen Karg's entnehmen wir folgendes:

In der Zeit, als die Amputation vorgenommen wurde, war der Zustand des Patienten ein solcher, daß keine genaue Untersuchung des Nervensystems möglich war; bei einer späteren Untersuchung fand man Tabes dors. in vorgeschrittenem ataktischem Stadium.

Argyll-Robertson's Phaenomen, leichte Ataxie in den oberen Extremitäten, deutliche im linken Beine.

Westphal's Phaenomen. Hochgradige und ausgedehnte Anaesthesien im ganzen linken Bein. Nach Aussage des Kranken seit langer Zeit Unsicherheit im Gange.

1886 Roser.

Zur Arthropathia tabetica Charcot's. — Berl. Klin. Wschr. 1886. No. 27. p. 451. — Aerztlicher Verein zu Marburg.

In der Diskussion über den Fall von Thiersch wurde auch von Roser aus Marburg mitgeteilt, daß er in einem ähnlichen Falle, der sich ihm vorstellte, ganz der Meinung v. Volkmann's ist. Es handelte sich im Roser'schen Fall um einen Tabiker, der ca. im 10. Jahre seiner Tabes amputiert wurde wegen tuberkulöser Vereiterung des Fußgelenkes nach der Fußwurzel hin. Der Fuß stand in äußerster Adduktionsverkrümmung, die große Zehenspitze der inneren Wadengegend anliegend, das Gelenk außerordentlich schlotterig und schmerzlos.

Anatomischer Befund; Der Tibiakopf abgeschliffen, zugerundet, innere Malleolen verschwunden, Calcaneus durch Usur verdünnt und deformiert.

Nach Roser sei alles durch die Tabes zu erklären, nämlich durch die dabei bestehende Gefühlslähmung und die Schleuderbewegungen, daher die Deformationen bei der Synovialhauttuberkulose. Die Heilung der Amputationswunde wurde durch die Schleuderbewegungen mit dem Stumpfe erschwert und deswegen der Stumpf bis zur Hüfte in einen Gypsverband gelegt. Weitere Daten dieser beiden letzten Fälle sind mir nicht bekannt.

1886 Czerny.

Ueber neuropathische Gelenkaffektionen. — Arch. f. Chir. XXXIV. H. XI. p. 267. Kongreß 1886.

1. Psychose und graue Degeneration der Hinterstränge. Arthritis subacuta des Sprunggelenkes mit Ausgang in Ankylose. Amputation.

Professor Czerny demonstrierte auf dem XV. Kongreß der deutschen Chirurgen neben drei Kranken mit klinisch konstatierter Syringomyelie, drei operativ behandelte Fälle mit der klinischen Diagnose: Tabes dorsalis.

Der erste Fall ist ein Mann, 53 Jahre alt, der beim Militär einen Schanker hatte, sonst stets gesund war, abgesehen von rheumatischen Beschwerden. Ende August 1883 wegen Verfolgungswahn und Melancholie in die Irrenklinik in Heidelberg verbracht, mit deutlichen Symtomen von Hinterstrangssklerose.

8. August 1885: Eintritt in die chirurgische Klinik wegen einer derben Anschwellung des linken Fußgelenkes. Der linke Fuß in Varo-equinus Stellung fixiert. Vorher bestand ein Stadium von erheblicher Ataxie.

Redressement in der Narkose unmöglich.

18. September 1885. Supramalleoläre Amputation mit anfangs günstigem Wundverlauf, später kompliziert durch ein Erysipel und eine metastatische Entzündung im linken Schultergelenk.

Ueberbringung in die Irrenklinik wiederum wegen maniakalischer Anfälle. Hier erfolgte der Tod am 23. Januar 1886.

Das amputierte Bein zeigte eine komplete, knöcherne Ankylose im Talocrural- und Talo-calcaneusgelenk ohne wesentliche Formveränderung der Knochen.

Abscess in der linken Schulter, Cystitis, Pyelitis, chron. interst. und parench. Nephritis.

Es handelte sich also hier um: Psychose mit grauer Degeneration der Hinterstränge.

2. Sehr chronisch verlaufende Tabes mässigen Grades. Arthropathie des Sprunggelenkes nach Distorsion. Arthrotomie. Besserung.

Im zweiten Fall wurde bei einem 50 jährigen Herrn mit sehr chronisch verlaufender Tabes mäßigen Grades wegen Arthropathie des rechten Sprunggelenkes nach Distorsion eine Arthrotomie gemacht. Seit 10—15 Jahren hatte Patient an Paraesthesien gelitten; objektiv wurde Argyll-Robertson's Phaenomen, Myosis, Analgesie bei erhaltener taktiler Sensibilität, Westphal's Phaenomen und Bracht-Romberg's Symptom gefunden.

Anfangs Dezember 1881 eine Distorsion im Sprunggelenk; sofort behandelt mit Massage und Eis. Seitdem besteht das chronische Gelenkleiden, beim Gehen keine eigentliche Schmerzen, dagegen sehr leicht Ermüdung. Behandlung mit Ruhe, Jodtinktur, Kompression mittelst Gummibinden, Douchen und Massage.

Leichte Besserung, jedoch machte wegen stetiger Zunahme der Lockerung des betreffenden Gelenkes und der Ermüdung Professor Czerny am 2. Januar 1884 die aseptische Arthrotomie.

Durch einen Längsschnitt beiderseits vor den Malleolen entleerte sich eine ziemliche Menge mit Fibringerinsel gemischter Synovia. Auswaschung mit 1‰ Sublimat, Knochendrain, Holzwolleverband.

Am 26. Januar Verbandwechsel. Alles war ohne Schmerzen bis auf eine kleine Granulationsstelle geheilt.

Am 12. März war der Fuß frei beweglich, nie schmerzhaft, die Sprunggelenksgegend noch angeschwollen, wenn auch weniger als zuvor. Die Incisionswunde solide vernarbt. Am 26. April ging Patient mit Hülfe eines Lederstützapparates ziemlich gut.

Mitte März 1886 war das Gelenk wieder stärker angeschwollen und gelockert, doch konnte der Kranke mit einer Stützmaschine ziemlich gut gehen.

3. Tabes mässigen Grades. Arthritis im Schultergelenk nach einer Kontusion. Resektion.

Der dritte Patient, ein 36 jähriger Mann, hatte nach einer Kontusion der rechten Schulter im November 1885 eine Schwellung dieses Schultergelenkes bekommen. Am 10. März 1886 aufgenommen. Die Gelenksgegend war gleichmäßig angeschwollen und fluktuierte. (Untersuchung in der Narkose.) Der Humerus kann aktiv bis zur Horizontalen, passiv vollkommen erhoben werden, wobei der Kopf unter einem reibenden Geräusch über die Pfanne gegen den Processus coracoideus hinabgleitet. Alle Bewegungen sind schmerzhaft, die grobe Kraft im Ellenbogen und der Hand wenig alteriert. In der Achselhöhle eine Anzahl haselnußgroßer Lymphdrüsen.

Die Untersuchung machte die klinische Diagnose Tabes dorsalis wahrscheinlich: »Reflektorische, teilweise accomodative Pupillenstarre mit unregelmäßiger Form der Pupillen, ziemlich über den ganzen Körper verbreitete Analgesie und Herabsetzung des Tastsinnes, Ataxie der Beine, keine Patellarreflexe.« Vor 14 Jahren Geschwür am Penis. Keine Erscheinungen von sekundärer Lues.

Die Probepunktion ergab einen trüb-serösen Erguß. Wegen starker Zerstörung des Gelenkkopfes wurde die Resektion vorgenommen. Die Kapselreste wurden extirpiert. Jodoformsublimat, Holzwolleverband.

3. März. Der Verlauf ganz fieberlos, jedoch entleerte sich aus den beiden Fisteln täglich ein Kaffeelöffel voll klarer, seröser Flüssigkeit.

10. März Entlassung.

Aus der vorderen Fistel entleert sich noch etwas Sekret. Die Beweglichkeit im Hand- und Ellenbogengelenk frei, in der Schulter passiv fast normal, aktiv nur gering.

1887 Rotter.

Die Arthropathien bei Tabiden. Arch. f. kl. Ch. XXXVI. H. 1. p. 1.

1. Arthropathia cox. sin. Resectio coxae. Besserung.

N. 38 Jahre alt, im 3. Lebensjahre Gehirnentzündung, niemals Lues. Seit 1885 lancinierende Schmerzen, die in Intervallen von 1—4 Wochen auftraten, meistens 1—2 Tage dauerten und bisweilen sehr intensiv waren.

Anfang Oktober bemerkte er, daß beim Gehen im linken Hüftgelenk krepitierende Geräusche entstanden, 14 Tage später, daß der Oberschenkel in der Hüfte nicht in normaler Lage sei (daß er deshalb hinke) und nur die Gegend des Hüftgelenkes, besonders in der Leistengegend und im oberen Drittel des Oberschenkels geschwollen sei. Die geschwollenen Teile fühlten sich fest an, keine Zeichen einer akuten Entzündung. Bei der Untersuchung fand Rotter links jene Schwellung, außerdem einen 5—6 cm über der R. N. Linie stehenden Trochanter (Reelle Verkürzung). Flexion des Beines bei horizontaler Lage des Patienten bis zur senkrechten möglich, Adduktion ausgiebiger als normal; Beschränkung der Abduktion; Rotation ebenso normal. Bei allen diesen schmerzfreien Bewegungen Krepitation. An der vorderen Fläche des verdickten Femur war ein haselnußgroßer Osteophyt durchzufühlen.

Druck- und Temperatursinn sind normal, taktile Empfindung erhalten, hingegen Schmerzempfindung vom Fuße bis zur Inguinalgegend verschwunden. Nur der elektrische Pinsel verursachte ein unangenehm brennendes Gefühl.

Patellarsehnenreflexe nicht erloschen, kein Bracht-Romberg's Symptom, keine Ataxie, Blasenfunktion schwächer als früher, Potenz ziemlich verschwunden. Augenbefund normal. Keine Magenkrisen, manchmal Gürtelgefühl.

Klinische Diagnose: Wahrscheinlich Tabes dorsalis.

Resektion des Hüftgelenkes nach v. Langenbeck.

Der flüssige Inhalt des Gelenkes bildet eine reichliche, klare mit Fibrinflocken vermischte Synovia. Die Kapsel ist verdickt. Die Synovialis zeigt keine für das Auge sichtbare Veränderungen. Resektion des Femur unterhalb des Troch. maj. Neben einer Verdickung des Troch. maj. waren hier 2 Osteophyten. Ein kurzes, verdicktes Collum wurde von einem pilzförmigen Knochenwall begrenzt, und das Caput war ganz verschwunden.

Die Artikulationsflächen waren bedeckt mit Zotten, die aussahen wie Granulationsgewebe. Die Pfanne war sehr tief ausgehöhlt, mit einem stark vorspringenden, oberen Begrenzungsrand. Der Knorpel schien überall verschwunden zu sein.

Die Narkose wurde nach dem Hautschnitt unterlassen und doch war bei der ganzen Operation keine Schmerzäußerung.

Nur das Uebergießen der Sublimatlösung war unbehaglich kalt. In den ersten 3 Wochen mit Gyps, dann mit Streckverbänden behandelt. Glatter Wundverlauf. Heilung p. p. i.

Ende Januar ging Patient mit einem Taylor'schen Apparat ohne irgend welche Schmerzen umher. Der Schienenapparat wurde nach 14 Tagen weggelassen. Patient geht mit erhöhter Sohle sicher und leicht.

2. Arthropathie des rechten Sprunggelenkes. — Resectio artic. ped. dext.

T., 40 Jahre alt, soll im Feldzuge 1870—71 Syphilis acquiriert haben, ohne schwere Folgezustände.

Im Herbst vorigen Jahres bildete sich ein Ulcus perforans am Metacarpophalangealgelenk der rechten großen Zehe, mit Abstoßung von Knochenstücken, das erst Mitte Juni 1886 ausheilte. Eine Woche nach Vernarbung dieses Geschwüres bemerkte Patient, während er wieder umherging, ohne irgend welche traumatische Veranlassung eine allmähliche Anschwellung des rechten Sprunggelenkes bis hinauf zum Knie. Die Anschwellung war derb und hart, kein rubor, calor, dolor.

Wenige Tage nach Beginn der Anschwellung nahm Patient Krachen im Fußgelenk wahr; nach drei Wochen, daß er beim Gehen im Sprunggelenk einknicke, daß der Unterschenkel nach außen rutschte und in der 4. Woche, daß der innere Malleolus beweglich sei. Trotzdem nun das Sprunggelenk allmählig immer beweglicher wurde, konnte er mit einem Stiefel, der zur besseren Fixation des Fußgelenkes diente, ohne Schmerzen umhergehen.

Der Umfang der rechten Sprunggelenkgegend war um 10 cm größer als der der gesunden Seite, die Malleolen um 22 cm breiter. Der Malleolus internus ist leicht beweglich. Adduktion ist beinahe bis zum rechten Winkel möglich. Beim Auftreten auf den Boden, kam eine solche Subluxation nach innen zu Stande, daß der Malleol. ext. den Boden berührt und eine hochgradige Varusstellung des Fußes entstand.

Als subjektive tabetische Symptome waren nachzuweisen: Gürtelgefühl, lancinierende Schmerzen mehr im rechten als im linken Bein, meistens des Nachts; Paraesthesien im Fuß.

Objektiv war zu finden: ungleiche Pupillen, rechte sehr eng, accomodative und reflektorische Pupillenstarre, Herabsetzung des Sehvermögens (⁶/₉), ebenso der Schmerzempfindung, Störungen im Temperatur- und Drucksinn, verlangsamte Leitung.

Kein deutliches Westphal's Phänomen (rechts eher gesteigert). Kein ataktischer Gang. Leichtes Bracht-Romberg's Symptom. Am 19. November 1886

Resectio articuli pedis mit zwei seitlichen Schnitten. Eine große Menge dunkler, mit Fibrinflocken vermischter Synovia entleert. Unterschenkelknochen an ihren Gelenkenden verwachsen; ein etwa 5 cm langes Stück davon abgesägt. Entfernung des erheblich verkleinerten Talus sammt eines im Gelenkraum befindlichen Knochenstückes, keine Zotten, keine Synovialverdickung.

Anfrischung der oberen Fläche des Calcaneus mit dem Meißel.

Tamponade der Wundhöhle mit Jodoformgaze; 2 Tage später erfolgt die Wundnaht und Anlegung eines Gypsverbandes.

Wundverlauf glatt, Heilung p. p. int. bis auf die Oeffnungen für die Drains.

Mitte Januar. Der Fuß ist in rechtwinkliger Stellung zur Längsaxe des Unterschenkels geheilt. Geringe aktive Beweglichkeit in Plantar- und Dorsalflexion (einige Grade) also keine Ankylose.

Ungewöhnliche Callusproduktion an den resecierten Knochenenden war nicht entstanden.

Patient konnte nach 2 Monaten Bettruhe in einem Stiefel mit erhöhter Sohle und zwei seitlichen Schienen in raschem Schritt mit seinem Stock umhergehen. Am Abend nach diesem ersten Spaziergang war das Bein bis über das Knie geschwollen und im Kniegelenk ein leichter Erguß nachweisbar.

Diese Schwellung verschwand wieder nach mehrtägiger Bettruhe. Vorsichtige und kurze Gehversuche werden gut ertragen. Patient wurde in diesem Zustand entlassen.

3. Arthropathie des rechten Knies. Resektion.

L., 40. Jahre alt, niemals Lues, stieß sich Mitte Mai 1882 mit dem rechten Knie gegen eine Eisenkante, ohne es weiter zu beachten, weil es nicht schmerzhaft war, trotz der Anwesenheit blauer Flecken. Innerhalb einer Woche Anschwellung des Knies und der Wadengegend, doch konnte er damit, ohne Schmerz zu empfinden, seiner Arbeit nachkommen, nur wurde das Bein allmählich wacklig, weshalb er noch mit einem Stock ging. Allein Patient konnte zuletzt selbst so nicht mehr gehen. Bei Ruhe Abschwellung des Beines, im Gelenk blieb auch jetzt ein Erguß nachweißbar. Die Schwellung des Beines exacerbierte jedoch, sobald Patient wieder umherging. Er wurde mit Umschlägen, Einreibungen, Bindeneinwicklungen, Mineralbädern in Wiesbaden behandelt.

Mitte November 1882 Punktion des Gelenkes mit nachheriger Jodeinspritzung. Juli 1883 neuer Erguß bei der Applikation einer Moxe, der auf Punktion und Jodeinspritzung hin wieder verschwand und bis zum Dezember 1886 nicht zurückkam. Mitte Dezember 1886 nach einem Fall auf das rechte Knie ohne nachherige Schmerzen Wiederansammlung von Flüssigkeit im Gelenk. Auch verschlimmerte sich die Genuvalgumstellung allmählich. Subjektive tabetische Symptome wurden geläugnet, objektiv spricht für ein Bestehen der Tabes Westphal's Phänomen, fehlender Fußclonus, leichte Incoordination der Beine, ataktischer Gang, Bracht-Romberg's Symptom, Argyll-Robertson's Phänomen. Myosis, links Herabsetzung des Sehvermögens ($^6/_9$), Verminderung der taktilen Empfindung und der Schmerzempfindung der Haut des Fußes und Unterschenkels. Die Bewegungen im Kniegelenk schmerzfrei, man fühlte dabei Krepitieren und bewegliche Körper. Es wurde zur Resektion des Kniegelenkes geschritten, nachdem ein neuer Erguß erfolgt war. Nach Entleerung klarer Synovia und Injektion 3% Karbollösung: Resektion des Kniegelenkes.

Entleerung einer blutig serösen fadenziehenden Flüssigkeit. Große Ausweitung des Recessus sup. An der Synovialis reichliche Zotten mit vereinzelten Kalkeinlagerungen, am Condyl. int. tibiae. eine Ausbuchtung, Kapselverdickung.

An den Gelenkenden des Femur saßen überknorpelte Randwülste; die Kontaktfläche mit der Patella war bedeckt mit Knorpelvegetationen. An den Gelenkflächen der Tibia handelte es sich um ähnliche Veränderungen, besonders am Condyl. ext.

Dieser ist von drei parallelen Rinnen nicht ganz durchsetzt, es liegt im Grund der äußersten ein kleiner eburnierter Knochen frei.

Nach Rotter sollte es sich hier um eine Arthritis deformans und Fraktur des Condylus ext. tib. handeln, also keine reine Arthropathia tabidorum.

4. Arthropathie des rechten Kniegelenkes. — Arthrotomie mit Drainage. — Amputatio femoris.

Patient 53 Jahre alt, hatte im 10. Jahre das »Nervenfieber« und im 24. Jahre litt er während sechs Wochen an Gicht in den Armen.

Am 24. November 1879 rutschte er beim Holzladen aus und bemerkte kurz darauf eine starke Anschwellung des rechten Knies.

Er ließ sich deswegen ins Spital aufnehmen, wo er bis zum 24. Januar 1880 mit Eisblase, Einwicklungen und fixierenden Verbänden behandelt wurde. Er trat dann geheilt aus, konnte wieder arbeiten bis zum 19. März 1880, als er der Anstrengungen wegen, denen er sich aussetzte, ein Recidiv bekam.

Ins Spital aufgenommen wurde ihm das Kniegelenk punktiert und nachher mit Karbollösung ausgespült. Am 5. Mai 1880 geheilt entlassen. Am 12. Mai 1880 wiederum Recidiv. Im Spital wiederholt punktiert (7 mal im ganzen), mit nachfolgender Jodinjektion.

Er konnte am 20. September 1880 geheilt entlassen werden.

Wiedereintritt 2. November 1880 bis 6. März 1881. Wegen der erfolglosen Punktion am 22. Dezember 1880 Arthrotomie mit Drainage des Gelenkes. Er konnte sich bis 24. April 1883 mit sitzender Arbeit beschäftigen. Bei der Entlassung war das Gelenk schlotterig und deshalb gerade trat später trotz des Tragens einer Filzkapsel, eine Verkrümmung nach einwärts ein, außerdem war das Gelenk knochenhart angeschwollen und schmerzlos. Seit Jahren lancinierende Schmerzen in beiden Beinen; vor ca. 6—7 Monaten periodisch auftretende Schmerzen im Kreuz. Niemals unsicherer Gang im Dunkeln bemerkt, in der letzten Zeit Magenkrisen (Schmerzen im Magen mit Erbrechen). Das Fernsehen hat seit einem Jahre etwas gelitten, Herabsetzung des Sehvermögens. Seit den letzten Monaten Incontinentia urinae et alvi, seit dem letzten Jahre keine Erectio.

Status praesens. Myosis, Argyll-Robertson's Phänomen. Spiegelbefund negativ. Bracht-Romberg's Symptom. Geringe Ataxie. Westphal's Phänomen. Keine Sensibilitätsstörungen. Elektrische Muskelerregbarkeit normal. Genu valgo-recurvatum dext. Im Kniegelenk keine vollkommene Streckung und Beugung möglich, beim Beugen Reiben im Gelenk. Unregelmäßige Verbreiterung nach beiden Seiten des unteren Femurendes. Verschiebung der ebenfalls verbreiteten Patella nach unten.

Oberschenkelumfang im mittleren Drittel links um 3 cm, Wadenumfang links um 2 cm, Knieumfang rechts um 9 cm stärker. Amputation auf Wunsch des Patienten am 12. Juli 1883. Wundverlauf glatt.

Die Veränderungen im Gelenk sind den tabetischen ähnlich (siehe Orig).

5. Arthropathia genu sin. - Resectio genu. — Amput. fem.

Bensch-Wolff.

S. 34 Jahre alt, Tabiker, der seit 5—6 Jahren Tabes hat ohne früher Syphilis acquiriert zu haben.

Die Gelenkaffektion entstand während des ataktischen Stadiums der unteren Extremitäten. Dieselben zeigen ausgedehnte Sensibilitätsstörungen, außerdem an der linken unteren Extremität Hyperhydrosis. Patient ging viel und regelmäßig umher. Anfangs September bekam er abends Schüttelfrost, Uebelkeit und Erbrechen mit heftigen Schmerzen im linken Knie- und Fußgelenk. Beim Erwachen am folgenden Morgen war die ganze linke untere Extremität im Schweiß gebadet und der Unterschenkel zeigte eine teigige Schwellung. Dieselbe dehnte sich nach 3 Tagen über das ganze Bein aus. Trotzdem ging er noch 3 Wochen umher, weil er keine Schmerzen verspürte. Allmählich wurde das Bein wacklig und es stellte sich beim Gehen ein Genu recurvatum ein. Die Schwellung des Beines nahm beständig zu, bis Patient die Hose nicht mehr darüber ziehen konnte und genötigt wurde, das Bett zu hüten. Die Haut war jetzt auch ganz braun verfärbt. Trotz der Bettruhe wurde das Gelenk oft bewegt, da Patient in dieser Zeit auch noch zeitweilig in seiner Stube umherging.

Das Gelenk wurde sehr schlotterig und die Umfangzunahme war der schweren Knochenveränderungen wegen sehr bedeutend (beiläufig 22 cm vermehrt).

Bei der Punktion des Gelenkes in der Poliklinik des Herrn Prof. Wolff entleerte sich klare, seröse Flüssigkeit.

Am folgenden Tage wurde der Kranke von einem Recidiv befallen. Abends vorher hatte er wiederum einen Anfall von Magenkrisen und Schmerzen in dem Knie- und Fußgelenk gehabt. Nach ein paar Tagen punktierte man eine fluktuierende Stelle in der oberen Wadengegend und entleerte eine blutig seröse Flüssigkeit.

Am folgenden Tage Fluktuation bis in die Kniekehle hinein. Als nun die Schwellung des Kniegelenks abgenommen hatte, konnte man die Konturen der Gelenkenden besser palpieren und wurde ein tiefer Spalt am Condyl. int. tib. konstatiert. Dem späteren Sektionsbefunde nach war das die Stelle, wo eine in die Kapsel eingelagerte Knochenplatte von der Tibia abgebrochen war.

Nachdem das Bein ungefähr das normale Volumen erlangt hatte, konnte man eine reelle Verkürzung von 2 cm feststellen. Allmählich entstand ein hochgradig schlotteriges Gelenk.

3. Januar 1887. Schwellung der linken unteren Extremität bis zum oberen Drittel des Oberschenkels mit Hautrötung und ektatischen Venen. Fluktuation in der Wadengegend, Flüssigkeitserguß im Kniegelenk. Das Tibiagelenkende unregelmäßig verdickt, eine verschiebbare Knochenplatte in der Gegend der inneren Condylen, getrennt von der Tibia durch eine Spalte. Ein ähnliches bewegliches Knochenstück an der Außenseite des Oberschenkels. Gehen gar nicht, Stehen nur kurze Zeit möglich. Die Bewegungen des Gelenkes die eines ausgeprägten Schlottergelenkes.

Patient wurde am 6. Januar 1887 von Prof. Wolff reseciert. Nach einer Mitteilung Wolff's in der Berl. mediz. Ges. wurde der Wundverlauf durch gastrische Krisen und durch Muskelspasmen am Oberschenkel der operierten Seite gestört. Trotz wiederholter Ausräumung der ganzen Wunde mittelst des scharfen Löffels wurde die Heilung kompliziert durch eine fortdauernde Eiterung. Zuletzt wurde von Wolff, um dem Kräfteverfall des Patienten vorzubeugen, die Amputatio femor. gemacht.

(Das Resektionspräparat ist genau in Rotter's Arbeit beschrieben.)

1888 Wolff.

Ueber einen Fall von Arthrectomie des Kniegelenks wegen neuropathischer Gelenkaffektion. Berl. Klin. Wschr. No. 6. 1889.

Im März 1888 wurde von Wolff in der Berl. mediz. Ges. über einen Fall von Arthrectomie des Kniegelenkes wegen neuropathischer Gelenkaffektion berichtet. Es handelte sich um den von Bensch in dieser Gesellschaft vorgestellten Fall.

Das Leiden hatte begonnen nach einem Trauma des Kniegelenkes (Nov. 1884). Er wurde ins Spital aufgenommen und konnte nach 4 Tagen hinkend umhergehen.

Bei der Entlassung nach 4 Wochen war er noch wenig gebessert. Stets war das Knie beim Gehen schmerzhaft und schnell ermüdet, außerdem fing es an wackelig und haltlos zu werden, trat Verkürzung des Beines ein.

März 1887. Nach einem Fall bei Glatteis Verschlimmerung des Zustandes. Wolff fand eine enorme Schwellung des Kniegelenkes und Unterschenkels mit Erguß und ungewöhnlicher Beweglichkeit im schmerzfreien Kniegelenk.

Punktion: 100 gr einer blutig gefärbten visciden Flüssigkeit. Aktiv und passiv vollkommene Streckung möglich, bei der Flexion bis zum rechten Winkel, starkes Krepitieren, passiv seitliche Beweglichkeit, median und lateral, bis 145°.

Auf Grund der Arthropathie, der Analgesie und der Pupillenstarre wurde die klinische Diagnose gestellt: Anomale Tabes.

17. Juni 1887. Resektion des Kniegelenkes durch den Textor-König'schen Schnitt. Schräge Abmeißelung der Tuberositas tib. von der Ansatzstelle des Ligamentum patellae. Das Ganze (Patella, Lig. pat. sammt abgemeißelter Tuberos. tib.) nach oben geklappt und 150 gr einer zähen, klebrigen, blutigen Flüssigkeit, nebst vereinzelten kleinen freien Körperchen von knorpeliger Beschaffenheit entleert. Die Gelenkflächen geglättet, Auswaschung mit Sublimatlösung.

Tamponade mit Jodoformgaze, fieberloser Wundverlauf von Anfang bis zum Ende.

Am vierten Tage wurde die Wunde ohne Narkose schmerzlos vereinigt, nachdem Tibia und Femurende festgenagelt waren. 12 Tage nach der Operation war Heilung p. p. int. eingetreten bis auf die Drainsstellen.

Die Wundränder, welche beim zweiten Verbandwechsel (15. Juli) ein wenig auseinander gewichen waren, wurden am 11. Juli aufs neue angefrischt und vernäht. Am 31. Tag (18. Juli) Entfernung des Elfenbeinstiftes, Patient war jetzt also ganz geheilt.

Bei der Entlassung (25. Juli) mit einem die Abduktion verhindernden Stützapparate (die Entlassung konnte wegen lancinierenden Schmerzen erst eine Woche später stattfinden) wurde notiert: Vollständige Streckung, Passive Flexion circa 15°, Abduktion 10°, Keine Adduktion.

Nach 14 Tagen konnte Patient eine halbe Stunde hinter einander ohne Ermüdung und ohne Schmerzen mit Fortlassung seines Apparates gehen. Immer mehr Besserung des Zustandes, Zunahme der aktiven Flexion, Abnahme der Abduktion, fast vollkommene Beseitigung der Haltlosigkeit des Gelenks.

Ende Oktober »eine Art von Recidiv.«

31. Dezember v. J. An 2 Stellen traten wenig Eiter secernierende Fisteln auf mit Bildung von Granulationsgewebe, nach Wolff kein pathognostisches Recidiv, weil solches auch bei Arthrectomie aus anderer Indikation entstehen könne z. B. in tuberkulösen Gelenken. Ausräumung der Fisteln, vollständige Heilung.

Das Gelenk schön fest geworden, kaum eine Spur eines Schlotterns, aktive Beweglichkeit kaum besser zu wünschen.

Seit Mitte Februar 1888 bis Ende Juli 1888 konstatierte man denselben erfreulichen Zustand wie im Oktober v. J. Anfangs Februar 1889 ein erneuter Aufbruch der Fisteln.

1888 v. Bergmann-Schlange.

(Mitteilung Wolff's.)

Im Anfang seines Vortrages berichtet Wolff auch über die Resultate der chirurgischen Behandlung der 4 Fälle aus der Klinik v. Bergmann's, welche von Schlange in der Sitzung der Berl. Chir. Ver. mitgeteilt waren.

Leider konnte ich nicht mehr darüber in der Litteratur finden als den Bericht Wolff's. Wolff schreibt da: In der Klinik des Herrn v. Bergmann ist (nach einem Bericht, den Herr Schlange in der Sitzung der Berl. Chir. Ver. vom 13. Febr. 1888 mündlich erstattete und den derselbe für die vorliegende Publikation niederzuschreiben die Güte hatte), viermal eine mehr oder weniger typische Resektion neuropathisch affizierter Gelenke vorgenommen worden, und zwar zweimal des Fußgelenkes, einmal des Knies und einmal der Hüfte.

Zweck der Operation war, bei den Fußgelenken und beim Kniegelenk Ankylose in zweckmäßiger Stellung zu erzielen, beim Hüftgelenk die starke Verschiebung und mangelhafte Stellung des Femur zu korrigieren.

Diese Absicht wurde bei der Hüftresektion in befriedigender Weise erreicht, da der Patient sich nach sehr schneller Heilung der Wunde mit einem passenden Apparat gut bewegen lernte.

Noch mehr befriedigte die erste Fußgelenkresektion, durch welche schnell die gewünschte Ankylose und damit ein sehr gutes funktionelles Resultat erzielt wurde. Weniger günstig waren dagegen die Resultate bei der zweiten Fußgelenkresektion und bei der Kniegelenkresektion.

Es hatte sich hier freilich beide Male um meist vorgeschrittene Fälle von Tabes gehandelt. Die hochgradige Ataxie und Analgesie des Patienten erschwerten den Heilungsverlauf und es wurde weder die Ausheilung der resecierten Gelenke in Ankylose, noch sonst ein beachtenswerter Vorteil durch die Operation erreicht.

1889 Tuffier et Chipault.

Etude sur la chirurgie des Tabétiques. — Arch. gén. de méd. Octobre 1889.

Amputation des rechten Unterschenkels wegen Mal. perf. — Amputation des linken Unterschenkels wegen Pied tabét.

Von Tuffier und Chipault ist ein Fall beschrieben worden, wo man bei einem Tabiker zweimal operiert hatte. Das erste Mal wurde wegen Mal. perf.

eine Amputation des rechten Unterschenkels, fünf Jahre später bei demselben Kranken eine Amputation des linken Unterschenkels wegen Pied tabétique vorgenommen. Der 67jährige Mann hatte vor 5—6 Jahren Sehstörungen und gastrische Krisen. In dieser Zeit wurde in der plantaren Gegend des Phalango-metatarsalgelenkes der rechten großen Zehe ein Ulcus perf. entdeckt. Deswegen lief der Kranke auf den Hacken und der Fuß erhielt allmählich ein abnormes Aussehen. Vor $3^1/_2$ Jahren Amputation des rechten Unterschenkels im oberen Drittel mit einem lateralen Lappen.

Keine Schmerzen mehr, kein Recidiv des M. p.p., Patient lief mit einer Kniestelze.

Die Affektion des linken Fußes hatte vor 3 Jahren angefangen mit einer Schwiele an der inneren Seite des Phalango-metatarsalgelenkes der großen Zehe. Vor 2 Monaten wurde seine Aufmerksamkeit auf die Vergrößerung seines Fußes. gelenkt, zunächst an der Plantar- später an der Dorsalseite, samt den Malleolen.

Die Schwiele ulcerierte und dehnte sich so aus, daß er sich im Spital aufnehmen ließ.

4. September 1889. Status: Der leicht taube Kranke, der keine nachweisbaren Störungen des Gehörapparates hatte, zeigte keine Paralyse oder Parese der Augenmuskeln, antwortete langsam, wenn man zu ihm sprach, hatte enge Pupillen, die nur träge und wenig auf Licht reagierten, hingegen war die Accomodationsreaktion erhalten. Kein Westphahl's Phänomen; weder Sensibilitäts- noch Urinstörungen, Arterien atheromatös.

Der linke Fuß war vergrößert und besonders am Fußgewölbe stark deformiert. In der Gegend des Mall. int. war ein starker Vorsprung, ferner vergrößerter Umfang des Fußgelenkes, hingegen war der Umfang des Unterschenkels bis zur Mitte seiner Höhe vermindert.

Die bedeckende Haut war ziemlich normal, hatte nur an der inneren Seite des Unterschenkels blaue Flecken, welche unter Fingerdruck verschwanden, um gleich wieder zu erscheinen. An der Stelle des Ulc. perf. Anhäufung von Epidermisschuppen mit verdickten und disformierten Nägeln. Keine Haare auf der kranken Seite. An der dorsalen und lateralen Seite fühlte sich der Fuß warm an. Der vergrößerte Umfang des Fußes rührte her von einer derben Infiltration nicht von einem Oedem. Die Fibula war verdickt, der Mall. ext. enorm vergrößert mit unregelmäßigen Vorsprüngen. Ossa metatars. ebenso verdickt. Totale Anaesthesie und Analgesie der plantaren Seite, auf der dorsalen Seite keine Störungen des Tastsinnes, der Temperatursinn für Wärme war gestiegen. Der Tastsinn war in der unteren Hälfte des Unterschenkels dagegen weniger herabgesetzt als der Temperatursinn. Der vordere Teil des Fußes zeigte eine abnorme Beweglichkeit, ebenso die große Zehe im Phalango-metatarsalgelenk. Aktive Bewegung im Talocruralgelenk erhalten.

Zunächst war die Temperatur während der Bettruhe herabgesetzt; später, als sich wieder lokale Schmerzen einstellten, am Abend höhere Temperatur, deswegen am 20. September Amputation des Unterschenkels im oberen Drittel mit einem lateralen Lappen unter Narkose.

1. Oktober Verbandwechsel. Auf einer Stelle zeigte sich noch eine kleine Granulation, die mit arg. nitr. cauterisiert wurde.

15. Dezember vollkommene Heilung. Sehvermögen viel mehr gestört, lancinierende Schmerzen in beiden Oberschenkeln.

1889. Müller (Braunschweig).

Kasuistische Mitteilungen aus dem herzoglichen Krankenhaus in Braunschweig. — Arch. f. klin. Chir. XXXIX. 1889. p. 659.

1. Arthropathia genu dext. Punktion — Resektion — Amputatio femoris.

Ein 56 jähriger gesunder Mann wurde im Juli 1887 von einem Pferde gegen das rechte Knie geschlagen. Eine kleine oberflächliche Wunde war in ein paar Tagen verheilt. Wenige Tage nachher war ein schwer bewegliches, schmerzhaft geschwollenes Gelenk zu konstatieren. Diagnose am 18. Juli 1887:

Flüssigkeit im Gelenk, mangelhafte Flexion.

Behandlung: Hochlagerung, Einwickelung mit Gummibinden und Massage.

Besserung (von dem Erguß kaum etwas übrig, Beweglichkeit nahezu vollkommen).

Daher am 6. August entlassen.

24. Oktober 1887 kam Patient zurück mit einer beträchtlichen Schwellung des rechten Kniegelenkes.

Verdacht auf Tabes wegen vollständiger Schmerzlosigkeit.

Seit dem Frühjahr 1887 will Patient periodische, blitzartige Schmerzen erst im linken, später auch im rechten Bein haben; nachher Paraesthesien an den Füßen, Gürtelgefühl, leichte Ermüdung beim Gehen und Unsicherheit im Dunkeln. Libido sexualis erloschen, niemals Lues.

Objektiv auch keine Zeichen von Lues. Weiter: ungleiche Pupillen, jedoch soll Patient sie immer gehabt haben, kein Argyll-Robertson's Phänomen, keine Sehstörungen, Patellar- und Plantarreflexe fehlen. Rohe Kraft und Muskelgefühl erhalten. Im allgemeinen keine Sensibilitätsstörungen. Herabsetzung der Schmerzempfindung. Geringe Zeichen von Ataxie an den oberen sowie an den unteren Extremitäten. Deutliches Bracht-Romberg's Symptom. Der Gang mit dem linken Beine war ausgesprochen stampfend, bei dem rechten Beine ist dieses weniger ersichtlich, weil Patient dasselbe stark schont. Beim Auftreten stellte sich Genu valgum recurvatum im rechten Knie ein.

Die Gelenkschwellung nahm durch Ruhe ab, exacerbierte bei Anstrengung. Weiterhin ist im Status notiert: Es fand sich eine Schwellung des rechten Beines vom Fuß bis 10 cm über der Kniegelenkgegend, zumeist aber am Knie, wegen 3 Faktoren: derber Infiltration der oberflächlichen Teile, Flüssigkeit im Kniegelenk, und Auftreibung der Knochenenden. Wovon die harte Infiltration des ganzen Unterschenkels abhängig ist, läßt sich nicht entscheiden. Beim Seitwärtsbewegen des Unterschenkels fühlte man Krepitieren, sogar Krachen, alles schmerzlos.

Behandlung. Hochlagerung, Prießnitz'sche Umschläge, daneben Soolbäder und innerlich Kal. jodat., sowie Einwicklung mit Gummibinden. Auftretende Neuralgien hörten nach 0,5 gr. Antifebrin in einer halben Stunde auf. Trotz dieser Behandlung nahm die Schwellung zu. Die Punktion folgte, um einer weiteren Erschlaffung der Gelenkbänder vorzubeugen. Hierbei wurden 250 gr einer serösen Flüssigkeit entleert, Lagerung auf Volkmann'scher Schiene.

Die Punktion hatte nur einen vorübergehenden Erfolg, die Punktionswunde heilte rasch. Gleichfalls war die Behandlung mit Hochlagerungen und Einwicklungen erfolglos.

Das Gelenk war so schlotterig geworden, daß Stützapparate nichts halfen und deswegen zur Resektion geschritten wurde.

11. April 1888. Kniegelenksresektion nach v. Volkmann, die abgesägten Gelenkflächen mit Drahtstiften aufeinandergenagelt. Die Wiedervereinigung der Patellarstücke mit drei dicken Catgutfäden besorgt. Drainage der Wunde, Lagerung auf einer v. Volkmann'schen Schiene. Fieberfreier Verlauf ohne Schmerzen.

Am 2. Mai fast vollkommene Heilung der Wunde, nur an den Drains geringe Sekretion bis Ende Mai.

Wegen ausgebliebener Konsolidation wurde am 20. Mai ein Gypsverband angelegt.

10. Juni Entfernung der Drahtstifte, ohne daß eine feste Verbindung entstanden war; daher wurden zur Anregung der Knochenbildung Karlsbadernadeln eingestochen und ein Schienenverband angelegt. Nach 14 Tagen kaum eine Besserung eingetreten; wiederum ein Gypsverband, der am 21. Juli abgenommen und am 27. d. M. wieder erneuert wurde. Trotzdem war bei der Abnahme des Verbandes Mitte August die Konsolidation noch nicht eingetreten. Es bestand nur noch so viel Beweglichkeit im Gelenk, daß Patient mit einem Taylor ziemlich gut gehen konnte und so am 7. September entlassen wurde.

Schon am 13. September Wiederaufnahme wegen in den letzten Tagen eintretender lancinierender Schmerzen im Pseudogelenk. Ein Abscess hatte sich auf der Außenseite entwickelt, bei der Incision entleerte sich dicker, rahmiger Eiter, die Abscesshöhle kommunizierte nicht mit dem Gelenkspalte. Eine ziemlich starke Sekretion hielt längere Zeit an.

Wegen der Entwicklung eines Abscesses an der inneren Seite folgte auch hier die Incision (10. Oktober). Gleichfalls abgeschlossene Abscesshöhle. Am 20. Oktober wurde wiederum ein Abscess an der Außenseite oberhalb des ersten incidiert. Stets entstehen daneben wieder Abscesse; nachdem einige derselben gespalten wurden, trat ein Stück bloßliegender Femur hervor; jetzt wurde eine Kommunikation mit dem Gelenkspalte konstatiert.

Wegen fortdauernder Eiterung am 1. März 1889: Amputation dicht oberhalb der Mitte des Oberschenkels. Die Amputationswunde war noch nicht verheilt, als am 25. März Patient wegen Entkräftung starb.

Bei der Sektion im Rückenmark typische Hinterstrangssklerose.

2. Arthropathie des linken Kniegelenkes. — Punktion. — Arthrotomie mit permanenter Drainage.

F. C. 41 Jahre alt, wurde anfangs September 1888 plötzlich ohne jede Ursache von einer Schmerzhaftigkeit des linken Kniegelenkes ergriffen, zugleich bemerkte er eine Anschwellung des betreffenden Gelenkes. Trotzdem konnte Patient seiner Arbeit nachgehen. Drei Tage später Aufnahme (10. Oktober 1888) wegen der kolossalen Schmerzen und der stärkeren Anschwellung des Gelenkes.

Patient litt seit mehreren Monaten an lancinierenden Schmerzen, hauptsächlich im linken Bein und über ein halbes Jahr an Herabsetzung der Libido sexualis; war unsicher beim Gehen im Dunkeln, hatte weder Paraesthesien noch Gürtelgefühl. Tabetische Symptome sind vorhanden:

Ungleichheit der Pupillen, Argyll-Robertson's Phänomen, Patellar- und Plantarreflex fehlen, Hautreflexe vorhanden. Leichte Störungen der Sensibilität an der Zehe, besonders linkerseits. Rohe Kraft gut, Muskelsinn erhalten. Eine Andeutung Bracht-Romberg's Symptoms. Ataktischer Gang.

Keine Zeichen von Lues.

Auf den Wunsch des Patienten hin entlassen zu werden, legte man am 19. Oktober einen fest anschließenden Stärkeverband an. Beim Gehen große Schmerzen in der Gegend des Condyl. int. tib., daher fast den ganzen Tag im Bette. 28. Oktober Abnahme des Verbandes. Neue starke Schwellung des Gelenkes. Punktion, Ausspülung.

Inhalt: Reines Blut, keine abgesprengten Knochenstücke, Lagerung auf Volkmann'scher Schiene. Am 6. November war das Gelenk wie vorher geschwollen; wiederum Punktion (neben frischem Blute einige kleine, ältere, speckige Gerinsel). Nach abermaligen, schmerzhaften Gehversuchen wiederum Anschwellung des Gelenkes am 22. November, stärker wie je zuvor. Der Unterschenkel in leichter Subluxation nach hinten, etwas abduciert, seitliche Bewegungen in beträchtlicherem Grade möglich. Wiederum Schienenlagerung. 30. November Incision ober- und unterhalb der Patella beiderseits. Ausspülung mit 3% Karbollösung. Permanente Drainage (zur Verödung des Gelenkes).

8. Dezember Entfernung der Drains. Wegen Undurchgängigkeit der Drainkanäle Vernähung derselben. (Ins Gelenk kein neuer Erguß.)

Anfangs Januar 1889 Wasserglasverband; mit demselben am 10. Januar auf seinen Wunsch entlassen.

Als Müller am 1. Juni 1889 Patient wieder sah, war der linke Unterschenkel in geringer Recurvatum- und Varusstellung, im ganzen um seine Längsaxe nach innen rotiert, kein Erguß im Kniegelenk, weiches Krepitieren bei Bewegungen.

Wasserglasverband sehr bald entfernt, er geht seither ohne jede Stütze. Sechs Wochen später derselbe Befund. Mit einem festen Schienenapprat geht er gut umher.

3. Arthropathie des rechten Fussgelenkes. Expektative Behandlung.

Der 45jährige Patient acquirierte während des Feldzuges 1870/71 einen Schanker, ohne später sekundäre Symptome zu zeigen. Keine hereditäre Belastung von Nervenkrankheiten.

Seit 9—10 Jahren Paraesthesien, lancinierende Schmerzen, anfangs in den beiden Beinen, in der letzten Zeit nur im linken. Seit 4—5 Jahren unsicherer Gang im Dunkeln, seit langer Zeit Libido sexualis erloschen.

Weder Gürtelgefühl noch gestörtes Sehvermögen. Im Jahre 1884 rutschte Patient mit dem rechten Beine aus und empfand ein starkes Knacken im Fuße. Keine weiteren Beschwerden, daher kein Arzt konsultiert. Im Laufe der Zeit bildete sich allmählich eine schmerzlose Anschwellung des Fußgelenkes aus, deren stete Zunahme ihn zum Aufsuchen des Spitals veranlaßte.

Vom 10. Februar bis 17. März 1886 wegen Distorsio pedis dextri behandelt und als geheilt entlassen. Seitdem nach stärkeren Anstrengungen und bei Witterungswechsel Schmerzen in diesem Gelenke, ab und zu eine größere oder geringere Schwellung, die ohne Behandlung verschwindet. Ende März noch starke Schwellung des linken Kniegelenkes. Außer Knacken beim Gehen keine Beschwerden, keine Schmerzen.

Am 3. Juni 1889 Aufnahme. Folgender Status:

Ataxie, Westphal's Phänomen, Plantar- und Cremasterreflexe fehlen, Bracht-Romberg's Symptom, starke Auftreibung des rechten Fußgelenkes, durch Dicken- und Größenzunahme der Gelenkenden des Unterschenkels und der Fußwurzelknochen; keine Flüssigkeit, aber krepitierende Geräusche bei Bewegungen

in dem schmerzfreien Gelenk. Linke Kniegelenksgegend stark verdickt, Erguß im Gelenke. Gelenkenden des Oberschenkels und der Tibia, sowie die Patella gleichmäßig aufgetrieben.

Vom untersten Drittel des Oberschenkels bis zur Mitte der Wade gleichmäßig harte Infiltration. Seitliche Bewegungen im Kniegelenk nur in geringem Grade möglich.

Behandlung. Innerlich Jodkalium. Hochlagerung und Immobilisation des linken Beines und Einwicklungen mit Gummibinden. Während dieser Zeit Paraesthesie an den Fußsohlen, lancinierende Schmerzen meistenteils am linken Beine.

2. Juli. Kein Erguß mehr im Kniegelenk, die derbe Infiltration der Weichteile ebenfalls zurückgebildet.

Kniegelenk aktiv frei beweglich, seitliche Bewegungen passiv nicht möglich, beim Gehen unbedeutende Valgum-Stellung. Patient wurde entlassen mit einem Apparat, welcher das Kniegelenk ganz entlastet.

1891 May.

Arthropathia tabica. — Inaug. Diss. Kiel 1891.

Arthropathia genu sin. — Resektion.

In einer Kiel'schen Dissertation von May wird neben einer Uebersicht über die Arthropathia tabica von einem typischen Fall dieser Krankheit aus der dortigen chirurgischen Klinik berichtet. Es handelte sich um eine 62jährige Frau, früher stets gesund, nie Lues acquiriert. Seit 2 Jahren Paraesthesie in beiden Füßen, unsicherer Gang besonders im Dunkeln und Beschwerden beim Urinieren. Infolge eines Falles vor 10 Wochen trat eine Schwellung des linken Beines auf, die zunächst nur bei Beschäftigung inkommodierte.

Bei einem 2. Fall, 6 Wochen vor der Aufnahme, kippte sie mit dem linken Beine um, wonach Anschwellung des linken Kniegelenkes und seitdem Unfähigkeit zum Gehen. Bei der Untersuchung wurde eine beträchtliche Schwellung des linken Kniegelenkes gefunden, wegen Flüssigkeitsanhäufung; außerdem eine bis zum mittleren Drittel des Femur ausgedehnte Bursa extensorum. Weiter Lux. compl. tib. nach hinten und außen; teilweise durch Zug zu reponieren. Verbreiterung der Femurepiphyse, Lux. patellae lat. Deutliches Krepitieren bei Bewegungen des Gelenkes, die schmerzlos ausgeführt werden konnten. Die Beweglichkeit des Gelenkes war die eines Schlottergelenkes.

Am Condyl. ext. fem. fand sich ein knorpelharter, wenig beweglicher Femur an der Stelle des Lig. pat. ein knackmandelgroßes Körperchen, am Condyl. ext. fem. waren außerdem noch Knochenwucherungen durchzufühlen. Schwellung des ganzen linken Beines, besonders der Wade wegen des Hautoedems und einer derben Infiltration der tieferen Weichteile.

Herabsetzung der Sensibilität an beiden Beinen, sogar an einzelnen Stellen aufgehoben, ebenso die aktive Bewegung besonders links.

Taubsein in den Fingern und Händen wie in den Beinen, sehr geringe Ataxie, enge Pupillen, Argyll-Robertson's Phänomen, hartnäckige Obstipation. Retentio urinae, zeitweilig alkalischer Harn mit Eiterkörperchen, beiderseits Catarakta immatura.

Die Behandlung bestand in einer Operation.

Operation am 17. September unter Blutleere, Narkose.

Punktion an der Außenseite der Patella, Entleerung von reichlicher, blutig seröser Flüssigkeit, Schnitt wie zur Resektion über dem Lig. patellae.

Der gewöhnliche Befund bei Eröffnung solcher Gelenke wurde auch hier konstatiert. Die Synovialis stark geschwollen, gerötet, Kapselband verdickt oedematös, stellenweise verknöchert, in der Gelenkhöhle freie Knorpelstücke, Zerstörung der Lig. cruciata, die Menisci fehlen, verschiedene Knorpeldefekte, besonders an dem Condyl. ext. fem.; hinten total abgeschliffen, gleichfalls vornen am Condyl. tib. Stellenweise Osteophyten am Femur, Verknöcherungen der hinteren fibrösen Kapsel (so weit der Tibia angehörig). Defekte an der Patella, Resektion der Gelenkenden mit Extirpation der Patella. Die Gelenkenden aneinander genagelt. Naht der Fascien und Hautverband.

Patientin hatte die ganze Operation ohne Schmerzempfindung und Schmerzäußerung ertragen. 19. September abends Temperatur 39°. Retentio urinae. Katheterismus, Urin eiter- und micrococcenhaltig, stark alkalisch, Blasenspülung mit Borwasser, innerlich Dec. fol. Uvae ursi. (Catarrhus vesicae).

25. September. Trotz des Liegens auf einem Wasserkissen, Decubitus an dem Kreuzbein. Obstipatio, Ol. ricini. Uebrigens wie am 19., 28. September abends Temperatur 39°. 4. Pyelonephritis. 2. October unter zunehmenden Marasmus Exitus.

Bei der Sektion stellte man die Cystopyelonephritis mit metastatischen Lungenabscessen als Todesursache fest.

Es bestand auch eine graue Degeneration der weißen Hinterstränge des Rückenmarks. Das resecierte Kniegelenk in bester Heilung begriffen, Hautwunde p. p. int. geheilt.

1892 Sick.

Arthropathia genu. Resektion. — D. med. Wschr. 10. Nov. 1892, p. 1021.

Von H. Sick wurde in einer Sitzung des ärztlichen Vereins zu Hamburg (2. Januar 1892) ein Fall von Resectio genu bei einem Tabiker demonstriert.

Der 41jährige Mann litt seit zehn Jahren an Tabes, mit Westphal-Erb's Phänomen, Anaesthesien der Haut, Aufhebung des Muskelsinnes, ataktischem Gang, fehlender Potentia coeundi u. s. w. Ohne bekannte Ursache entwickelte sich vor vier Monaten plötzlich eine Anschwellung des Kniegelenkes mit Erguß in dasselbe. Trotzdem konnte er damit umhergehen, bis sich nach einem Monat plötzlich eine Genuvarumstellung bildete. Infolge Zunahme der Beschwerden in der Difformität ließ er sich ins Krankenhaus aufnehmen. Bei der Untersuchung fand man außer dem Erguß im Kniegelenk eine Ausdehnung der Bursa subcrur. bis weit am Femur in die Höhe. Das Gelenk bei gestrecktem Bein in Genuvarumstellung, außerdem starke seitliche Beweglichkeit im Gelenk, kurz, ein wahres Schlottergelenk mit Difformität der Gelenkenden und einzelne Knochenkörper in der Gelenkkapsel.

Es wurde eine Resectio genu vorgenommen. An der Gelenkkapsel Zotten, teilweise Zerstörung der Ligg. cruciata, gleichfalls mit Zotten besetzt, nur Reste der Semilunarknorpel vorhanden. Extra- und intrakapsulär zeigten sich vereinzelte Knochenkörperchen, so am Ansatze des M. poplit. Die Recessus ausgedehnt, die Ueberknorpelung der Gelenkflächen des Femur, der Tibia und Patella war fast ganz abgeschliffen, sklerotisch, mit knochenartigen Vorsprüngen an den Rändern.

Am Condyl. int. tib. fand sich eine Grube in Kongruenz mit dem deformen Condyl. fem. int., daher die hochgradige Genuvarusstellung. Außerdem war der innere Teil der Gelenkfläche der Tibia abgebrochen und in fibröser Verbindung mit der Tibia.

1893 Max Schede.

Ueber die blutige Reposition veralteter Luxationen. — Arch. f. klin. Chir. Bd. XLIII. H. III—IV. p. 356.

Arthropathia coxae.

Neuerdings wird von Schede ein Fall von tabischer Hüftgelenkvereiterung, die durch Arthrotomie gebessert sein soll, berichtet. Es handelte sich um einen 24 jährigen Mann.

Operation am 11. Juni 1890, Patient konnte das Bett mit vorzüglicher aktiver und passiver Beweglichkeit des Gelenkes am 9. August verlassen.

Im Februar 1891 wegen Recidiv Incision des vereiterten Gelenkes mit Entfernung eines Sequesters, welcher sich vom Kopf gelöst hatte. 25. Juli 1891 Entlassung.

Incisionswunde solid vernarbt; Funktion (»so weit es die Tabes gestattet«) eine gute.

b. Fälle mit der klinischen Diagnose Syringomyelie.

Bei der Paréso-Analgésie (Morvan'sche Krankheit, Syringomyelie, Gliomatose des Rückenmarks) kommen Gelenkerkrankungen nach Morvan noch viel öfter vor als bei der Tabes dors., trotzdem ist nur eine kleine Anzahl von Fällen beschrieben und nur vereinzelte sind chirurgisch behandelt.

In neuerer Zeit ist über dies Gebiet eine grundlegende Arbeit von Sokoloff in der Thiersch'schen Festschrift erschienen. Was wir hier niederlegen, sind größtenteils nur Auszüge seiner Arbeit, besonders weil von ihm selbst drei operativ behandelte Fälle berichtet werden.

Erstens führt er einen Fall an, der Aehnlichkeit hat mit den Fällen von Gelenkerkrankungen bei Gliomatose.

1848 Blasius.

Thiersch'sche Festschrift. — Sokoloff, Erkrankungen der Gelenke bei Syringomyelie pg. 505.

Der Fall ist 1848 von Blasius beschrieben, also in einer Zeit, wo die Paréso-Analgésie noch nicht als eine Krankheit sui generis bekannt war.

Es handelte sich hier um eine 40jährige Frau, welche wegen einer chronischen Erkrankung des Rückenmarks eine unvollkommene Paralyse mit Sensibilitätsstörungen der Extremitäten, außerdem ein erkranktes rechtes Ellenbogengelenk hatte. Diese letzte Affektion hatte nach einer Verbrennung zweiten Grades ohne besonders große Ausdehnung angefangen. Bis zu dem Tag vor der Untersuchung, wo Patient beim Oeffnen einer Thüre ein Krachen im Gelenk fühlte, hatte sie nichts besonderes nach der Verbrennung empfunden. Hierbei trat der Humerus durch die Haut und wurde von Blasius reseciert. Resultat unbekannt.

1886 Czerny.

Ueber neuropathische Gelenkaffektionen. Arch. f. klin. chir. XXXIV. XI. p. 267.

a. Entzündung der linken Hand mit Zurücklassung von Krallenstellung; Omarthritis suppurativa mit Subluxation; Resectio humeri.

Der erste Fall ist ein 40jähriger Mann, der nach einem Schwindelanfall vor 7 Jahren mehrere Tage das Bett gehütet hatte.

Im Mai 1881 trat ohne Ursache eine Schwellung der linken Hand und des Vorderarmes auf mit Schmerzen und Fieber. Alles war nach 10 Wochen wieder zur Norm zurückgekehrt, nur war eine Krallenstellung der Finger zurückgeblieben.

1882. Schwellung am Oberarm in der Schultergegend, die nach Entleerung von etwas Eiter heilte.

1885 Dezember. Schwellung in der Achselhöhle, starker Sudor nocturnus, Emaciatio und Schmerzen im ganzen Arme. Krepitation wurde vom Patient selbst wahrgenommen.

Nach der Entleerung von 2 Litern blutigen Eiters Aufhören der Schmerzen und des Fiebers. 6. Januar 1886 Eintritt in die Klinik. Am Herzen ein systolisches Souffle, die Sprache manchmal beim Beginn des Wortes etwas stotternd, rasch hervorgestoßen. Nach Prof. Schultze war hier ein Fall von Syringomyelie mit folgenden Symptomen: Muskelathrophie beider Hände, mäßige Analgesie am linken Arme und Abnormitäten des Temperatursinnes, daselbst keine Störung der tactilen Empfindung, fehlende Patellarreflexe, links mit Schmerzempfindungen im linken Beine, Ausdehnung des linken Schultergelenkes durch Flüssigkeit, einen fast durchgebrochener Abceß in der Achselhöhle. Die Erhebung des Armes aktiv bis zur Horizontalen, passiv ohne Schmerzen bis in die Längsaxe des Körpers möglich. Der verkleinerte Humeruskopf ist gegen den Proc. coracoid. subluxiert.

8. Januar. Subperiostale Resektion des stark abgeschliffenen und von Knorpel entblößten, erweichten Oberarmkopfes. Der Knorpel der Cav. glen. nur wenig usuriert. Die fungös entartete Kapsel wurde extirpiert, Ausschabung der Abscesse, Drainage, Jodoform-Sublimat, Holzwolleverband.

Sofort nach der Resektion normale Temperatur, Wundverlauf glatt. Entlassung (13. Februar) mit auffallend guter, ganz schmerzfreier Beweglichkeit. Status am 20. April. Der Umfang des linken Armes nicht viel geringer als rechts. Druckkraft bedeutend herabgesetzt. Bei Wetterwechsel sollen ziehende, reißende Schmerzen auftreten.

b. Erfrierung vor 20 Jahren, seitdem Krallenstellung der Finger, Verlust von zwei Fingern vor 3 Jahren durch schmerzlose Entzündung. Arthritis cubiti. Resection. Besserung.

Der zweite Fall, ein 42jähriger Mann, litt an einer Affektion des linken Ellenbogengelenkes. 3 Jahre vor der Aufnahme wurde der kleine Finger wegen einer schmerzlosen Affektion exartikuliert; und vor zwei Jahren ein ähnlicher Prozeß am Mittelfinger, dieser in der dritten Phalanx gleichfalls exartikuliert. Im letzten Sommer traten Eiterungen am vierten Finger auf, welche nach vierwöchentlicher Dauer ausheilten. Die Schwellungen und Abscedierungen im linken

Ellenbogengelenk recidivierten, aber stets ohne Schmerzen, trotz wiederholter Incisionen. Daher 3. Februar Eintritt in die Klinik.

Status: An der linken Hand fehlt der kleine Finger und vom Mittelfinger die Endphalanx. Die übrigen Finger mit dicker, schwieliger Epidermis bedeckt und krallenförmig gebogen. Das betreffende Ellenbogengelenk schlotterig und durch Flüssigkeit ausgedehnt, das höckerige Olecranon nach hinten und innen verschoben. Vor dem Olecranon eine Fistel. An der Hinterseite zwei fast faustgroße Abscesse. Taktile Empfindung vorhanden, keine Schmerzempfindung. 15. Februar Incision der Abscesse, Ausspülung, Drainage, Thonerdeverband.

25. März. Außer einer wenig Serum entleerender Fistel, keine Gelenkeiterung, jetzt aber die Destruktion des Gelenkes um so auffallender. Das Olecranon nach oben verschoben, starke Verdickung des Epicondyl. ext. Seitliche Bewegungen schlotternd, Flexion etwas gehemmt. Alle Bewegungen schmerzlos.

28. Februar 1884. Resectio articuli cubiti ohne Narkose. Ganz schmerzlos, nur Druckempfindung.

10 cm der deformierten Gelenkenden und ebenso die Gelenkkapsel entfernt. Sublimatholzwolleverband mit Knochendrains.

Bloß in den ersten 2 Tagen erhöhte Temperatur (über 38°).

17. März Verbandwechsel. Die Wunde bis auf oberflächliche Granulationen geheilt. Auf Wunsch mit Pappschiene entlassen.

26. März. Oeffnung eines großen Abscesses im Sulcus bicipit. ohne Beziehung zu den Gelenken.

Februar 1885. Patient stellte sich vor mit einem unbrauchbaren Schlottergelenk und mit einer zu kariösen Knochen führenden eiternden Fistel. Die Amputation wurde verweigert.

Spätere Nachforschungen nach dem Patienten blieben erfolglos. Erst Juni 1893 stellte Patient sich wieder vor und konstatierte man jetzt denselben Zustand wie anfangs 1885.

c. Syringomyelie. Fingerkontraktur nach Erfrierung. Septische Entzündung des linken Zeigefingers und Handgelenkes. Amputation. Tod.

34jähriger Mann mit Kontraktur der rechten Hand, die sich nach einer Erfrierung beider Hände 1879 innerhalb eines halben Jahres entwickelt hatte. Die linke Hand zeigte einige Schwielen, die im Winter schmerzhaft wurden und bisweilen sich öffneten.

In der Klinik des Herrn Prof. Erb (19. Febr. — 23. August 1885) wurden folgende Symptome notiert: Symmetrische Kontrakturen, Atrophie und Innervationsstörung beider Hände und Vorderarme, Reflexsteigerung, keine EaR., daher die Diagnose: Syringomyelie oder Multiple Sklerose. Vor 14 Tagen ohne nachweisbare Ursachen ein heftiger Frost, Schwellung, Rötung und Schmerzhaftigkeit der linken Hand mit späterem Durchbruch und Entleerung stinkenden Eiters in der Nähe des Handgelenkes.

Status am 1. Dezember 1885. Krallenstellung der Finger der linken Hand. Infolge der Zerstörung des Bandapparates Volarluxation der Hand, diffuse Schwellung bis zum Ellenbogengelenke, das entblößte, distale Ende der Ulna war durch die Haut hindurchgetreten, 2 Phalangen (End- und Mittelph.) des Zeigefingers gangränös. An der linken Hand abgeschwächte Sensibilität.

Die Haut der rechten Hand schwielig verdickt, hier Flexionskontraktur des 3., 4. und 5. Fingers. Retentio urinae, Emaciatio der Wadenmuskeln. Gesteigerte

Sensibilität und Patellarsehnenreflexe, leichter Dorsalklonus. Wegen wiederholter Schüttelfröste (trotz mehrerer Thallingaben schwankte die Temperatur mit raschem Wechsel zw. 35,0° u. 40,6°), wurde am 4. Dezember eine Amputatio humeri gemacht. Die Lungen waren damals nicht mehr frei.

Besserung des Befindens, Abfall der Temperatur, allein der Urin wurde stark alkalisch, blutig, mit einer großen Menge Blasenepithelien, erhöhtes Sp. G., vermehrte Menge.

14. Dezember. Unter wiederholten Frösten starb Patient an allgemeiner Sepsis. Für uns sind die folgenden Daten des Sektionsbefundes wichtig:

Der Amputationsstumpf des linken Armes verklebt, aseptisch. Ausgeprägte Syringomyelie im oberen Brust- und unteren Halsmark. Eitrige Pyelonephritis, diphtheritische Cystitis und Urethritis.

1892 Sokoloff.

Erkrankung der Gelenke bei Syringomyelie, Thiersch'sche Festschrift.

Sokoloff hat in seiner Arbeit neben 20 Fällen aus der Litteratur 3 eigene Fälle von Gelenkerkrankung bei Gliomatose des Rückenmarks ausführlich beschrieben.

1. Arthropathie des linken Ellenbogengelenks. Resektion. — Arthropathie des linken Schultergelenkes. Resektion.

Der erste Fall betrifft eine Bäuerin, 40 Jahre alt, die wegen der Unmöglichkeit mit der linken Hand zu arbeiten und wegen unbedeutender Schmerzen in derselben am 14. Januar 1891 in die chirurgische Abteilung des klin. Instituts der Großfürstin Helene Pawlowna aufgenommen wurde. Niemals Lues, kein Abusus spirituor. Vor ihrer Verheiratung (wann?) erfroren beide Knie der Patientin, die an den Knieen seitdem immer fröstelte.

Vor 7 Jahren wurde sie an ihrer linken Schulter überfahren. Es folgte eine Excoriation der Haut und starke Schwellung ihrer Schulter ohne Schmerzen. Schon nach einigen Tagen konnte Patientin mit der betreffenden Hand wieder arbeiten, ohne Schmerz zu empfinden. Vor 3 Jahren fiel sie von einer Treppe auf die linke Schulter und den Kopf. Obschon diese Teile ziemlich stark geschädigt waren, hatte sie keine Schmerzen, doch bemerkte sie ein Knarren der Hand bei der Arbeit. Vom Herbst 1889 bis Januar 1890 war Patientin wegen einer Krankheit mit Schüttelfrösten, Hitze und allgemeiner Schwäche genötigt, das Bett zu hüten und in der Rekonvalescenz verlor sie viele Haare. Im Juni 1890 verbrannte sie sich den Ellenbogen, Rücken und die Schulterblätter, als sie schlafend sich an einen heißen Ofen lehnte, ohne Schmerzen zu verspüren. Als sie dann von einem Pferde an einen Baum gedrückt wurde, fühlte sie im linken Ellenbogen, der am meisten zu leiden hatte, Schmerzen und bald schwoll auch das Gelenk an. Die durch die Verbrennung entstandenen Wunden heilten sehr langsam. Manchmal kamen Schmerzen in den wieder abgeschwollenen Ellenbogen und einmal ohne bekannte Ursache eine gerötete Geschwulst, die nach Anwendung eines Pflasters abscedierte, dann aber heilte.

Die Schwäche in der Hand und die Schmerzen im Ellenbogen nahmen nun immer mehr zu. Bei der Aufnahme wurde notiert: Die Narben am Körper rühren her von mehrfachen tiefen Verbrennungen; wegen Atrophie des M. deltoideus steht die rechte Schulter niedriger und zeigt Abflachung; links ein mehr abgemagerter

M. supraspin., daher hier eine rundliche Vertiefung. Eine geringfügige Scoliosis dors., rechts, convex und lumbalis, links convex. Das Cavum glenoid. scap. ist links leer und erweitert. Der Proc. acrom. niedriger, verdickt und im Niveau der Spin scap. Ein atrophirtes Cap. hum., bedeckt von einem weichen fibrösen Gewebe, fühlt man in der Achselhöhle. Diese axillare, subscapulare Luxation ließ sich leicht reponieren, allein sie entstand ebenso leicht wieder, wenn sie sich selbst überlassen wurde. Passiv sind alle Bewegungen in diesem Schultergelenk möglich, ja selbst abnorme, aktiv waren sie sehr beschränkt. Diese Bewegungen waren ohne Muskelspasmus, ohne Schmerzgefühl auszuführen.

Der linke Arm 4 cm kürzer als der rechte, es bestand neben der Verunstaltung eine Umfangszunahme des linken Ellenbogens.

Die Haut des Ober- und Unterschenkels schlaff, gleichfalls die Muskeln. Der linke Ellenbogen ist unter einem Winkel von 140° flektiert, passive Bewegungen sind ausgiebiger, schmerzlos.

Auch im Ellenbogengelenk ein wenig Schlottern und Krepitieren. Die Gelenkflächen sind verunstaltet, verdickt und undeutlich durchzufühlen, so daß sie kaum zu erkennen sind. Bei der genauen Untersuchung fand sich ein abgebrochenes Olecranon. Das obere Ende des Radius ist nicht zu begrenzen.

In beiden Gelenken (Schulter- und Ellenbogengelenk) ist kein Exsudat nachzuweisen. Das Handgelenk links ist etwas dicker als rechts mit fast normaler Beweglichkeit und weichem Krepitieren. Keine seitliche Beweglichkeit im Handgelenk. Links Atrophie des Thenar und Hypothenar, die Finger in den Interphalangealgelenken in Flexionskontraktur. Der Daumen ist in seinen Gelenken beweglich, passiv wie aktiv.

Atrophie der Mm. interos. ext., aktive Spreizung der Finger nicht möglich. Außer einer geringfügigen Atrophie des Thenar, Hypothenar und der Interossei der Hand, war an der rechten Hand nichts besonderes nachweisbar. Die Finger waren hier gleichfalls in Flexionsstellung. Die Kranke antwortete richtig auf alle Fragen, allein sie war stumpfsinnig, hastig, unruhig und weinte bei den Fragen.

Perkussion des Kopfes verursachte keine Schmerzen. Keine Sehstörung, noch Störung in der Accommodation und Bewegung der Augen. Der Temperatursinn war für die Wärme an einzelnen Stellen des Körpers gestört, die bestehende Analgesie stellenweise sogar vollkommen. Drucksinn normal, Haut- und Sehnenreflexe waren an den unteren Extremitäten, nicht an den oberen, hervorzurufen. Der Gang war kein ataktischer. Die Muskelkraft der linken Hand = 0, der rechten Hand = 15 Kilo. Herabsetzung der Reizbarkeit für beide Ströme, besonders links.

Klinische Diagnose: Gliomatose des Rückenmarks.

Behandlung: Da nach Roth der Prozeß im Rückenmark zeitweise zum Stillstand kommen soll und weil man versuchen wollte chirurgisch das Leiden des Patienten zu erleichtern, so entschloß man sich zur Resektion des Ellenbogengelenkes und womöglich Arthrodese in abducierter Lage im Schultergelenk.

9. Februar 1891. Eröffnung des Ellenbogengelenkes von Prof. Tiling durch einen nach oben konvexen Schnitt. Quere Durchschneidung des schlaffen und von Fett und Bindegewebe durchsetzten blauroten Muskelgewebes. Durch Schrumpfung von neu gebildetem Bindegewebe im Gelenk war die Gelenkhöhle verkleinert, trotz der Verbreiterung der Gelenkflächen.

Die Gelenkhöhle durchsetzt von Bindegewebssträngen, entleerte nur eine geringe Menge Synovia; Knorpel gar nicht, nur stellenweise knorpelähnliche Substanz zu erkennen, Synovialmembran an vielen Stellen mit Zotten bedeckt. Der

obere Teil des Olecranon abgebrochen, teilweise durch eine fibröse Verbindung am Humerus befestigt, ein wulstartig verdickter Proc. coron. lag zum Teil vor dem Condyl. int. und außerdem mit einem anderen Wulst nach außen am Cap. radii. Die Knochen waren abgeschliffen, doch sehr fest.

Eine vollkommene Resectio cubiti wurde vorgenommen und die resecierten Gelenkenden einander adoptiert, nachdem Radiusende durch Seidensutur am Humerusende fixiert worden war.

Mäßige Blutung bei der Operation, Stillung derselben, Drainage der Wunde Vereinigung der Wundränder durch Kürschnernaht.

Heilung der Wunde p. p. int., die Bewegungen im Gelenk wurden nach Massage besser und ausgedehnter, gleichfalls die der Finger. Die Schmerzen minderten sich. (Leider sind im Original keine Daten über die Zeit der Heilung berichtet.)

17. April 1891. Resektion des linken Schultergelenkes von Sokoloff, nach der Methode Tiling-Paulet. (Chirurgitcheskyj Westnik 1887. H. 9 u. 10.)

Bei der Eröffnung des Gelenkes entleerte sich nicht nur Synovia, sondern es traten Synovialzotten hervor. Die Gelenkhöhle war vergrößert, der Kopf des Humerus fehlte, die Gelenkkapsel, verdickt, hatte das Aussehen eines Fibroma arborescens; nämlich da, wo die Berührung mit dem Kopfe gefehlt hatte. Die Cav. glen. fehlte, daher wurde beschlossen, den Kopf an den Proc. acrom. anzunähen, besonders deshalb, weil hier eine Aushöhlung und Verbreiterung bestand. In der verdickten Gelenkkapsel befanden sich stellenweise Knochenplatten. Das Gelenk zwischen Proc. acrom. und Clavicula war schlotterig, aber nicht verdickt, deswegen keine Indikation, hier zu operieren. Fast die ganze Operation hatte ohne Narkose stattgefunden. Trotz ihres vollkommenen Bewußtseins hatte Patientin keine Schmerzen empfunden, der Verlauf war ein glatter.

Kurze Zeit nach der Operation am linken Schultergelenk trat ohne bekannte Ursache eine Schwellung des rechten mit Oedem der ganzen Extremität ein. Patient empfand dabei Schmerzen an einer Stelle, die vordem nicht analgetisch war, wie die Untersuchung auf Analgesie ergab. Doch ging die Schwellung nach einigen Tagen zurück, so daß Patient am 14. Juni mit vollkommen geheilten Wunden entlassen werden konnte. Das noch nicht ankylosierte Schultergelenk wurde durch einen festen Verband fixiert. Weitere Daten sind leider unbekannt, weil Patient dem Rat sich wieder vorzustellen noch nicht nachgekommen ist.

2. Arthropathie des linken Ellenbogengelenkes. Resection.

Weil eine genauere Beschreibung des allgemeinen Leidens des Patienten in der Monographie Dr. Roth's stand, wurde von Sokoloff in ausführlicherer Weise nur das Gelenkleiden berücksichtigt. Mit Klagen über Geschwulst, Unbequemlichkeit, Schwäche und Schmerz in der linken oberen Extremität, mit der Diagnose: »Sarkom des linken Ellenbogen«, wurde Patient am 25. Januar aufgenommen. Diese Klagen bestanden seit Februar 1889. Als Kind erlitt er am linken Fuß ein Trauma, seitdem hinkte er mit dem verkürzten Fuß.

1887 Luxation des rechten Handgelenkes mit leichter Flexionsstellung der Finger in den Interphalangealgelenken, mit Verdickung der Gelenkfläche der Ulna. Die verschiedenen Narben am Körper stammten von mehrfachen Verbrennungen her. Der linke Arm war im Ellenbogen fast rechtwinklig flektiert und hier stark geschwollen, die Haut war ödematös infolge der Infiltration des betreffenden Gewebes, und zerstört von Ulcerationen, mit weichen Granulationen bedeckt.

Ohne auf entblößten Knochen zu stoßen, konnte eine Sonde sehr tief in eine auf der Streckseite bestehende Fistel eingeführt werden. Die Geschwulst war spindelförmig, nur an der Hand Oedem. Passiv waren alle Bewegungen in erkranktem Gelenk fast schmerzlos, dabei bestand deutliches Krepitieren. Atrophie mit Verkürzung der rechten unteren Extremität, rechte Dorsal- und linke Lumbalskoliose, Vergrößerung der Occipital- und Inguinal-Drüsen.

Behandlung. Es war nicht zu entscheiden, ob hier ein Gumma oder ein Neoplasma vorlag. Daher wurde dem Kranken Jod verordnet. Bei Ruhelage Zurückgehen der Geschwulst und der Exulcerationen. Bei fortgesetzter Behandlung besserte sich der Zustand nicht mehr.

Sublimateinspritzungen hatten kein Resultat, geringe Besserung durch Wannenbäder und örtliche Anwendung von heißen und Prießnitz'schen Umschlägen. Heilung der Exulcerationen, Abnahme der Schwellung, so daß man die Gelenkenden besser betasten konnte (21. Dez. 1889). Das Olecranon war verbreitert. Der Condyl. ext. war verdickt und hatte einen niedrigeren Stand als der Condyl. int.

Beschränkte Flexion und deutliche Krepitation des Gelenkes, welches abnorme seitliche Bewegungen zuließ. Die Muskelkraft der Hand sehr unbedeutend. Die Bewegungen der Hand und Finger beschränkt. Ohne ersichtliche Ursache entstand am Ellenbogen eine pastöse, myxödematöse Anschwellung, die nach einiger Zeit wieder verschwand. Allmählich kam man auf den Verdacht einer Arthropathie; Tabes war auszuschließen, es lag hier vielmehr ein Fall von Syringomyelie vor. Man fand in Uebereinstimmung damit thermische Anaesthesie der oberen rechten Extremität und der linken Hälfte des Körpers hinten bis zu den Glutäalfalten und vorn bis zum unteren Teile des Unterleibs. An diesen Stellen war auch Analgesie, vollkommener an der Palmarseite und den Fingern der linken Hand. Paretische Erscheinungen links nicht vorhanden, vollständiger Schwund elektromuskulöser Kontraktilität im größeren Teil der Muskeln des Thenar, Hypothenar und der Interossei der rechten Hand, Patellarreflexe verstärkt.

10. Januar 1890. Operation. Oeffnung des Gelenkes nach Ollier. Auffallend war der schlaffe von starken Bindegewebszügen durchsetzte M. triceps. Eine hellgelbe Synovia entleerte sich in größerer Menge als normal. Das deformierte Olecranon war kaum zu erkennen, ebenso der Proc. coronoid.. Die Gelenkfläche hatte keine Knorpelbedeckung; an einzelnen Stellen, wo diese erhalten war, hatte sie ihren Glanz verloren.

Der atrophierte Radiuskopf war höckerig und von Bindegewebe bedeckt.

Statt Knorpel fand man an dem verunstalteten Humerusende Bindegewebe; an einzelnen Stellen war dieses distale Ende des Humerus abgeschliffen, an anderen dagegen traten mehr unregelmäßige Knochenbildungen hervor. Es wurde Resektion vorgenommen.

Die Muskeln waren weich, schlaff, von Bindegewebe und Fett durchsetzt. Am besten war hier eine Ankylose anzustreben; die Wunde wurde drainiert und vernäht. Bei der Entfernung des Verbandes am achten Tage, war die ganze Ellenbogengegend geschwollen, obgleich die Wunde gut geheilt war. Allmählich vergrößerte sich diese Geschwulst unter dem Verband, trotzdem entleerte sich nichts aus den Drains. Die Verdickung war bedingt durch eine Schwellung der Weichteile, nahm bald zu, bald ab, auch zeigten sich in der Gegend multiple oberflächliche Abscesse, die wieder schnell heilten.

Die Enden ankylosierten jedoch nicht und wurde das Gelenk schlotterig. 16. Juni 1890. Gelenkumfang weniger groß als früher, das Schlottern geringer, die Knochenenden verdickt, es bestanden mehrere Fistelgänge, Sokoloff konnte den Patienten nicht weiter beobachten.

3. Arthropathie des linken Ellenbogengelenkes. Resektion.

Der 37jährige Arbeiter soll seit langer Zeit gelähmte Finger haben. Vor 5 Jahren schwoll das rechte Ellenbogengelenk an und heilte nach ein paar Incisionen gut. Vor 3 Jahren spürte er Schmerzen im linken Ellenbogen bei Bewegung, ohne daß er dadurch in der Arbeit belästigt wurde. Die Schwellung des linken Ellenbogens recidivierte oft, der Patient behandelte sich dabei selbst ohne weitere Folgen. Unter Schüttelfrost und allgemeiner Unbehaglichkeit schwoll am 26. Nov. das Ellenbogengelenk wieder an, daher Eintritt ins Krankenhaus.

Hier wurde neben der Schwellung auch eine Verunstaltung des Gelenkes konstatiert. Das Olecranon war verbreitet.

Passiv in allen normalen Richtungen zu bewegen, daneben weitere seitliche Beweglichkeit möglich, aktiv war die Beweglichkeit beschränkt. Bei jeder Bewegung fühlte man Krepitieren, nur hatte Patient dabei geringe Schmerzen. T. 40,1°. Bei der Incision einer fluktuierenden Stelle entleerte sich blutig eitrige Flüssigkeit. Der Abscess stand nicht in Verbindung mit der Gelenkhöhle. Die Vermutung einer eitrigen Entzündung der Gelenkhöhle wurde bei der Eröffnung derselben nicht bestätigt. Aus der Gelenkhöhle entleerte sich eine zähe, leichtblutige Flüssigkeit. Die Gelenkhöhle war ausgedehnt, die Gelenkflächen unregelmäßig verdickt und an einzelnen Stellen, von Knorpel entblößt, außerdem ein Knochendefekt im Olecranon; am Humerusende anstatt Knorpel bindegewebige Massen. Die veränderten Knochenenden wurden entfernt, die Gelenkflächen geglättet und die Wunde vernäht.

8 Tage später: Tamponade der Wunden wegen des Auseinanderweichens der Wundränder.

Bis auf eine kleine oberflächliche Wunde war alles geheilt. Auf seinen Wunsch wurde er damit entlassen; das betreffende Gelenk war beweglich. Die Schüttelfröste waren nicht auf eine Gelenkeiterung, sondern auf die periartikulären Abscesse zurückzuführen.

Bei der Untersuchung des Nervensystems fand Sokoloff gewisse Aengstlichkeit des Kranken, beträchtliche Herabsetzung des Schmerzgefühls in der linken Hand, verminderte Kraft in der rechten, vollkommene Paralyse der leicht ödematösen linken Hand, erhöhte Kniereflexe, Temperaturgefühle und elektromuskuläre Erregbarkeit nicht untersucht.

1892 Nissen.

Ueber Gelenkerkrankungen bei Syringomyelie. Arch. f. Klin. Chir. H. 1 Bd. 45. 1892.

Neuerdings sind 3 Fälle von Gelenkerkrankung bei Syringomyelie aus der Hallenser Klinik von Nissen beschrieben. Nur über den ersten und dritten Fall werden wir hier wegen ihrer operativen Behandlung kurz referieren.

1. Arthropathie des linken Schultergelenkes. Resectio hum. c. Arthrektomie.

Ein 27jähriger Grubenarbeiter, will in seiner Jugend keine schweren Krankheiten durchgemacht haben. Schmerzen im Kreuz ohne Bewegungsstörungen an den unteren Extremitäten entstanden wegen einer Verkrümmung der Wirbelsäule infolge des Tragens schwerer Lasten.

Niemals Lues acquiriert, ebenso wenig Abusus spirit.

Vor 9 Jahren bemerkte er Blasen, die, mit hellem, durchsichtigem, gelbem Inhalt gefüllt, ohne ersichtliche Ursache entstanden waren. Unter einem Schorfe, der nach einiger Zeit abfiel und eine rote, frische Narbe zurückließ, heilten die Blasen langsam.

Vor 5 Jahren Fall auf die linke Schultergegend. Patient war damals bewußtlos und erinnerte sich nicht der Ursache seines Falles.

Im Spital wurde ein Verband von der Hand bis zur Schulter angelegt und der Arm an die Brust fixiert. Die Gegend des Schultergelenkes war geschwollen, die Bewegungen behindert, obgleich sich keine oder nur wenige Schmerzen zeigten. Diese schwere Beweglichkeit und außerdem eine gewisse Schwäche nahmen nun allmählich zu.

Januar 1891 fieberhafte Krankheit. Leichte Bildung von Blasen, wie oben beschrieben, am Arm und Rücken (linke und rechte Scapulargegend). Während dieser Erkrankung selbst bei Berührung der wunden Stellen keine Schmerzen.

Juli—Oktober 1891 akute Lungenentzündung.

Niemals will Patient an Paraesthesien, Schmerzen in den oberen Extremitäten gelitten haben, niemals will er sich bei der Berührung kalter und warmer Gegenstände geirrt haben. Die Funktionsbeschränkung seines Armes war seine einzige Klage. Diese wurde behandelt mit Massage, Elektricität, Punktion des Gelenkes, es entleerte sich dabei ein klares, gelbes Fluidum.

Sobald die Untersuchung neben der ausgedehnten Schwellung eine absolute Schmerzlosigkeit bei Bewegungen des Gelenkes ergab, vermutete man ein neuropathisches Gelenkleiden. In der Schwellungsgegend waren ektatische Venen, die Haut an der Außen- und Streckseite des Oberarms teilweise gerötet, teilweise narbig und abschilfernd. Ueber dem linken Schulterblatt größere und kleinere Hautnarben, gleichfalls am unteren Winkel des rechten Schulterblattes. Bei Bewegungen in dem stark ausgedehnten Gelenke, welche sehr bequem von statten gehen, ja selbst bis zu Luxationen ausgedehnt werden konnten, fühlte man Knarren. Die Gegend des M. biceps ebenso geschwollen, mit geröteter, ödematöser Haut. Aktive Bewegungen nur möglich mit Drehung des Schulterblattes. Vergrößerte Achseldrüse von derber Konsistenz.

Thenar und Spatia interos. schwächer als rechts, Haut der Finger verdickt, dritter Finger verkürzt und verbreitert.

Von Hirnnerven war nur der Olfactorius afficiert. Patient riecht gar nichts, doch war er empfindlich gegen unangenehme Gerüche. Im Bereiche der anderen Gehirnnerven keine Störungen. Untere Extremitäten mit ausgeprägter Genu valgum-Stellung zeigten keine Abnormitäten in der Sensibilität und Motilität, nur Steigerung der Patellarreflexe. An den oberen Extremitäten Tastsinn erhalten.

Schmerzempfindung fehlt links am ganzen Arm und teilweise am Rumpf. Der Verlust der Schmerzempfindung war auch in den tieferen Teilen zu kon-

statieren, sogar im Periost und Knochen; an diesen Stellen bestanden Lokalisations- und Tastsinn aber keine Schmerzempfindung. Nicht allein in dieser linksseitigen insensibeln Zone, sondern auch rechterseits war das Temperaturgefühl erloschen. Keine Veränderung des Muskelsinns, Herabsetzung des Drucksinns am linken Oberarm und Schulter. Faradische Muskelerregbarkeit im linken Musc. delt. Pect. maj., Triceps, in den Extensoren und Interossei gering.

Erhöhung der Patellarreflexe, Bracht-Romberg'sches Symptom. Vasomotorische Störungen.

Die Blasen an der Schulter recidivierten während des Aufenthaltes in der Klinik oft unter Fiebererscheinungen. An Erysipel war hier nicht zu denken, die Möglichkeit einer trophischen Störung der Haut konnte man zwanglos annehmen. Zeitweise nahm die Schwellung ab, bis sich zuletzt in der Mitte des Oberarmes ein Fistelgang bildete, der eine leichtgetrübte, gelbliche Flüssigkeit in reichlicher Menge entleerte. Der Fistelgang führte zum Gelenke, daher auch das Abschwellen des Gelenkes, nachdem eine Fistel entstanden war. Mitunter fand man bei Verbandwechsel Knorpelstücke, die keinen infektiösen Charakter hatten. Wegen der starken Sekretion am 29. Juni 1892 Operation von Prof. v. Bramann ohne Narkose oder Anwendung lokaler Anaesthetica. Eröffnung des Gelenkes nach v. Langenbeck.

Es entleerte sich eine geringe Menge leicht getrübten, gelben Fluidums, drei, bohnen- bis kirschgroße Zotten drängten sich in die Kapselwunde. Starke Erweiterung des Kapselraums. Das Caput hum. war von Knorpel entblößt und mit kleineren Zotten besetzt. Die Cav. glen. war verbreitert.

Die verdickte, mit zahlreichen Zotten besetzte und an einzelnen Stellen verknöcherte Kapsel wurde im ganzen exstirpiert. Resektion des Cap. hum. Der ganze Fistelgang gespalten und ausgekratzt. Tamponade und Drainage der Wundhöhle.

Aseptischer Verband mit Fixation des Armes am Thorax. Patient hatte bei der ganzen Operation keine Schmerzen. Während des Verbandwechsels trotz geringen Blutverlustes kleiner Collaps, der nur wenige Minuten dauerte.

2. Juli Verbandwechsel.

Verlauf fieberfrei.

Entfernung der Tampons, Vernähung der Wunde außer einer Oeffnung für den Drain. Verband.

7. Juli. Verlauf fieberfrei.

Allgemeinbefinden gut.

18. Juli. geheilte Wunde bis auf die Stelle des Drains, Entfernung desselben.

Nach vollkommener Heilung Massage, passive und aktive Bewegungen.

2. Arthropathie des rechten Ellenbogengelenkes. — Arthrotomie mit Drainage. — Arthropathie des linken Schultergelenkes.

H., Gärtner, 53 Jahre alt, nicht hereditär belastet.

Patient will immer gesund gewesen sein, nur im 5. Lebensjahre hat er eine Rachendiphtherie durchgemacht. Sensibilitätsstörungen. Anaesthesien oder Paraesthesien werden in Abrede gestellt, gleichfalls Störungen des Temperatursinnes.

Anfangs 1888 soll er von einer Leiter herab mit dem rechten Ellenbogen auf einen Stein gefallen sein; zunächst war dadurch nur eine oberflächliche, die Haut des Oberarms betreffende Schrunde entstanden, jedoch schwoll die Ellenbogengelenkgegend allmählich an und wurde deshalb nach 8 Tagen ein Arzt konsultiert. Trotz mehrerer kleiner Incisionen kein Nachlaß des Fiebers, der Schmerzen und der Schlaflosigkeit, daher am 13. März Aufnahme in die Klinik:

Die Verkürzung und Verbreiterung der Endphalangen, sowie die Krallenstellung der Finger sind Folgen früherer kleiner Risse und Geschwüre, die sich mehrmals zeigten, welche jedoch Patient in seiner Arbeit nicht beeinträchtigten.

Hier wurde die Drainage des vereiterten Ellenbogengelenkes vorgenommen und konnte Patient nach mehrwöchentlicher Behandlung mit einer Schiene für das Ellenbogengelenk geheilt entlassen werden.

Leider fehlen in der Mitteilung Nissen's weitere Angaben über die Operation. Zur selben Zeit entwickelte sich ohne ersichtliche Ursache eine gleiche Affektion am linken Schultergelenke.

Aus der im Februar 1892 vorgenommenen Untersuchung heben wir folgendes hervor:

Pupillenreaktion normal. Kein Romberg'sches Symptom.

Die Stellung der rechten Hand war eine dorsalflektierte; geringe Streckung dagegen absolut keine Flexion möglich.

Die Haut des Handrückens ist verdickt und ödematös. Der Daumen ist im Interphalangealgelenk in rechtwinkliger Flexion. Verkürzung der dritten Phalange des zweiten Fingers, Flexionskontrakturen in den Interphalangealgelenken desselben, außerdem auf der Volarseite der dritten Phalange ein kleines, scharfrandiges Ulcus.

Neben der Verkrümmung des Nagelgliedes besteht eine Krallenstellung auch an den übrigen Fingern dieser Hand. Der Unterarm war stark atrophisch mit einer unregelmäßigen Verdickung der Ulna an ihrem Ellenbogengelenkteil. Pronation und Supination der Hand vollständig aufgehoben. Die Atrophie war auch am Oberarm zu konstatieren, ferner bestand eine wallnußgroße Hervorwölbung in der Mitte des sonst sehr stark atrophierten Biceps. Am Ellenbogengelenk viele Operationsnarben. Der Humerus war im Ellenbogengelenk verdickt und deformiert. Der in rechtwinkliger Stellung fixierte Unterarm war nur wenig und unter Knarren zu bewegen. Im Schultergelenk keine Veränderungen, gute Entwickelungen der Scapulamuskeln. Die Muskulatur des linken Schulterblattes ist atrophisch (M. infra- und supraspin. und teilweise M. cucull.). Der in Abduktionsstellung fixierte Oberarm scheint verlängert. Die Finger sind außer dem verdickten Mittelfinger beweglich. Die ganze Volarseite der Hand und Finger mit zahlreichen Rissen und Wunden bedeckt, die Bewegungen der Hand und Ellenbogengelenke nicht gestört.

Die Gegend des linken Schultergelenkes durch Erguß ins Gelenk aufgetrieben. Lux. hum. nach vornen und hinten, indem der Humerus abnorm beweglich im Schultergelenk, so daß nach vorn eine Lux. subcorac. und nach hinten eine Lux. retroglen. (bis an den Rand des Latiss. dorsi.) sehr leicht zu bewirken ist.

Das Cap. hum. fühlte sich nicht kuglig an, sondern von gleichem Umfang wie der Schaft, die Pfanne verbreitert und verlängert, der Proc. corac. verdickt, außerdem war ein knochenähnlicher Vorsprung, von dem unteren Pfannenrande ausgehend, in der Achselhöhle durchzufühlen.

Bei Bewegungen im Schultergelenk fühlte man Knarren und Reiben. Die aktive Erhebung des Armes ohne Mitwirkung der Scapula war nur in geringem Maße möglich. Die Muskel hypertrophisch. Die nervösen Störungen zeigten sich hauptsächlich an der rechten Körperhälfte. Nur leichte Störungen der Tast- und Schmerzempfindungen. Die Sensibilität der Knochen am Schulterblatt, Schlüsselbein und Humerus erloschen. Am meisten ist der Temperatursinn gestört. Patient konnte entweder überhaupt keine Temperatur nicht empfinden oder er verwechselte kalte und warme Gegenstände und schließlich bestand auch verlangsamte Leitung. Linkerseits ist der Temperatursinn gestört, stellenweise sogar aufgehoben.

1893 Weil.

Ein Fall von Arthritis neuropathica; durch Punktion gebessert. — Wiener medic. Blätter. 1893 No. 7. Excerpta medica No. 8. 1893. p. 288.

Von Weil wurde ein Fall von Arthritis neuropathica bei Syringomyelie beobachtet, welcher wegen der Resultate seiner einfachen Therapie erwähnenswert ist. Es handelte sich um einen 52jährigen Mann mit einer linken Schultergelenksaffektion (keine hereditäre Belastung). Schon vor 30 Jahren soll er leichte vorübergehende Schmerzen in dieser Schulter gehabt haben. In dieser Zeit wurde er auch von Eiterungen in den Fingern belästigt, welche bei der Heilung Verkrümmungen und Verdickungen der Finger zurückließen.

Die Schwellung des Schultergelenkes entwickelte sich plötzlich ohne Schmerzen, ohne Fieber. Stetige, rasche Zunahme der Geschwulst mit Schmerzhaftigkeit im Ellenbogengelenk.

Status. Hochgradige Skoliosis dorsalis dext. Beträchtliche Anschwellungen der Schultergegend (die Größe eines Knabenkopfes), nach vornen bis zur Mitte der Clavicula, nach hinten bis an den inneren Rand des Schulterblattes. Die Achselhöhle war nicht zu erkennen, die Haut straff gespannt, ektatische Venen, deutliche Fluktuation. Bei der tieferen Palpation konnte man Knochenverdickungen am äußeren Rande der Scapula, am unteren Pfannenrande und am Acromion feststellen. Man konnte unter knackenden Geräuschen eine vorübergehende Lux. subcorac. und eine Lux. retroglen. zu Stande bringen. Das linke Ellenbogengelenk ebenfalls verbreitert, Gelenkenden verdickt. Keine Störungen in der Bewegung, nur spontan auftretende Schmerzen. An beiden Händen war Verdickung der trockenen Haut der Hohlhand, außerdem an einzelnen Interphalangealgelenken Ankylose und Auftreibung der Gelenkenden festzustellen. Muskeln des Thenar und Hypothenar links schwächer als rechts. Beiderseitige geringe Geruchsentwicklung. Herabsetzung oder sogar Verschwinden der Schmerz- und Temperaturempfindung an Kopf, Hals, Brust und Rücken, links.

Durch Punktion mit dünnem Troicart entleerte man 40 ccm rötlicher, dünnflüssiger Synovia. Die Deformationsluxation des Schultergelenkes und die unregelmäßigen Knochenveränderungen sind jetzt deutlich zu konstatieren.

Aktive Bewegungen sehr beschränkt.

Nach der Punktion war die Spannung beseitigt und kein Recidiv des Er-

gusses im Gelenk. Gebrauchsfähigkeit gebessert. Kompressivverbände und Bedeckung des Gelenkes mit feuchten Kompressen.

Druckverband mit großen Schwämmen und Gummibinden sollen weitere Besserung herbeiführen.

Schließlich erfülle ich eine willkommene Pflicht, wenn ich meinem hochverehrten Lehrer **Prof. J. A. Korteweg** für die Anregung zu dieser Arbeit und das in liebenswürdigster Weise gewährte Interesse, sowie für die gütige Ueberlassung der noch nicht in der Litteratur bekannten Fälle, meinen ergebensten Dank sage.

Desgleichen möchte ich mir erlauben, dem Herrn **Geh. Rat Czerny** an dieser Stelle für die bereitwillige Durchsicht dieser Arbeit meinen verbindlichsten Dank auszusprechen.

F. Litteratur-Verzeichnis.

I. Specielle Litteratur.

1. Bardeleben. Beiträge zur Lehre von den Gelenkmäusen. — Inaug. Diss. Berlin. 1886.
2. Croft. Charcot's Disease of the Knee-joint. Suppuration of the joint. Amputation of Thigh; Secondary Haemorrhage, Ligature of the femoral Artery. — Recovery. Lancet II. 1885. p. 385.
3. Czerny. Ueber neuropathische Gelenkaffektionen. — Archiv für Klin. Chir. XXXIV. XI p. 267. D. Chir. Kongreß 1886.
4. Duplay et Morat. Malum perf. ped. Arch. gén. de Méd. 6 Sér. XXI (Mars-Mai). 1873. p. 257.
5. Karg. Zwei Fälle von ausgedehnten neuropathischen Knochen- und Gelenkzerstörungen. Arch. f. Klin. Chir. XLI p. 101.
6. Krauß. Ueber einen mit Gelenkerkrankung und Stimmbandlähmung einhergehenden Fall von Tabes dors. Berl. Klin. Wochenschr. 1886 Nr. 43. p. 744.
7. Leyden. Ueber Kniegelenksaffektion bei Tabes. Deutsche Med. Wochenschr. 1885. Nr. 50. p. 869.
8. May. Ueber Arthropathia tabica. Inaug. Diss. Kiel. 1891.
9. Müller. Casuistische Mitteilungen aus dem Herzoglichen Krankenhaus in Braunschweig. Arch. f. Klin. Chir. XXXIX. p. 659. 1889.
10. Nissen. Ueber Gelenkerkrankungen bei Syringomyelie. Arch. f. Klin. Chir. Bd. XLV. H. I. 1892.
11. Pepper. Tabes dorsalis with perforating Ulcer. Removing of the foot. — Lancet 1884. II. p. 734. Patholog. Soc. of London.
12. Rotter. Die Arthropathien bei Tabiden. — Arch. f. Klin. Chir. Bd. XXXVI. H. I p. 1. 1887.
13. Schede, Ueber die blutige Reposition veralteter Luxationen. — Arch. f. Klin. Chir. Bd. XLIII. H 3—4 p. 356. 1893.
14. Sick. Demonstration eines Falles von Erkrankung des Kniegelenkes bei Tabes. Resectio genu. — Deutsche Med. Wochenschrift 1892. 10. Novbr. p. 1021 (Aerztlicher Verein zu Hamburg).
15. Sokoloff. Erkrankungen der Gelenke bei Syringomyelie. — Thiersch Festschrift p. 505.
16. Thiersch-Volkmann. Arthritis deform. des Fußgelenkes. — Verh. der Deutsche Ges. für Chir. 1886. p. 17.
17. Tuffier et Chipault. Etude sur la Chirurgie des Tabétiques. — Arch. gén. de Méd. Octobre 1889.

18. Weil. Neuropathische Gelenkerkrankungen. — Wiener mediz. Bl. 1893. No. 7. — Excerpta medica 1893. No. 8.
19. J. Wolff. Ueber einen Fall von Arthrectomie des Kniegelenkes wegen neuropath. Gelenkaffektion. — Berl. Klin. Wochenschrift 1889. No. 6.

II. Allgemeine Litteratur.

20. J. M'Ardle. Dublin. Journ. LXXIX. p. 490. No. 162 June 1885. Ueber Ursachen und Behandlung der Arthritis neurotica. — Schmidt's Jahrb. 1885. Bd. 207—208.
21. Atkin. Two Cases of Charcot's Joint-Disease with Remarks on the recent discussion at the Clinical society. — The medic. Chronicle 1885. II. p. 10.
22. Audeoud. Note sur un cas d'Ataxie locomotrice avec Mal perforant et arthropathie tabétique des Pieds. — Revue médic. de la Suisse Romande. 20. Sept. 1890. p. 581.
23. Ballet. De l'hémiatrophie de la langue dans le tabes dors. — Progrès méd. 1883. No 43.
24. Ballet et Dudil. Nôte sur un trouble trophique de la peau observé chez les tabétiques. — Progrès méd. 1883. No. 20.
25. Béchard. Contribution à l'Etude de quelques troubles trophiques dans l'ataxie locomotrice progressive (Arthropathies et fractures) Thèse de Doct. Paris. 1882.
26. Berger. Die Sehstörungen bei Tabes dors. und Versuch einer einheitlichen Erklärung des Symptomenkomplexes der Tabes. — Virchow-Hirsch Jahresbericht 1889. II. p. 106.
27. Bernhardt. Demonstration von 3 Patienten. Verein für innere Med. Berlin. 27. Juni 1887. — Deutsche Med. Wochenschrift 1887. No. 28. p. 628.
28. Bernhardt. Ueber das Zusammenvorkommen von Tabes und Mal perf. du Pied. — Centr. bl. f. Chir. 1881. No. 42.
29. Blum. Des arthropathies d'origine nerveuse. — Thèse d'agrégation de Paris 1875.
30. Bonieux. De la Chute des ongles, de la Chute des dents et des douleurs névralgiques dans l'Ataxie locomotrice et dans le Diabète. — Thèse pour le Doct. en Méd. Paris. 1883.
31. Bruns. Spontanfrakturen bei Tabes. — Berlin klin. Wochenschr. 1882. p. 164.
32. John Bullen. A case of tabetic arthropathy. — Brain XI. 1889. p. 510.
33. Charcot. a) Sur quelques arthropathies qui paraissent dépendre d'une lésion du cerveau ou de la moelle épinière. — Arch. de physiol. 2 Sér. { 1868. p. 161. 1869. p. 121. 1870. p. 306.
b) Des arthropathies dans l'ataxie loc. prog. — Gaz. des Hôpitaux { 1880. p. 148. 1881. No. 34.
c) Leçons sur les Maladies du Système nerveux. — Recueillies et publiées par Bourneville. Tome I. et II.

34. Charcot et Féré. Affections osseuses et articulaires du Pied chez les tabétiques. — Progrès méd. 1883. No. 31.
35. Chipault. Le mal perforant. — Gaz. des Hôp. 1891. No. 83.
36. Chipault et Souques. Arthropathies tabétiques du pied. — Gaz. des Hôp. 1889. No. 29.
37. Collier. A case of Charcot's disease of the Knee-joint. — Brit. med. Journ. 1888. 28. April.
38. Debove. Etude sur les arthropathies tabétiques. — Arch. de neurolog. 1881. p. 76.
39. Déjérine. Des altérations des nerfs cutanés chez les ataxiques, de leur nature périphérique et du rôle joué par ces altérations dans la production des troubles de la sensibilité, que l'on observe chez ces malades. — Arch. de physiol. norm. et patholog. 1883. No. 5.
40. Déjérine. Sur le nervo-tabes périphérique Compt. rend. — T. 97. No. 17.
41. Démange. Revue de Méd. Mars 1882. (Ueber spontanen Ausfall der Zähne u. s. w.).
42. Flatow. Die trophischen Störungen bei der Tabes dors. — Inaug. Diss. Berlin. 1888.
43. Fort. Contribution à l'étude des arthropathies tabétiques (Trois cas d'arthrite tabétique aigue). — Thèse de Paris pour le Doct. en Méd. 1891.
44. Frank. Perforating ulcer of the foot and dystrophic articular changes in locomotor ataxy, their pathology and surgical treatments. — Philadelph. med. Times. 1882. April 8. p. 443.
45. Gaucher et Duflocq. Arthropathie tibio-péréneotarsienne gauche tabétique. — Revue de Méd. IV. 1884.
46. Hale White. On Charcot's joint Disease. — Lancet II. 1884. p. 50.
47. Hamilton. Arthropathia progressiva. — New-York med. journ. 1884. vol. XLI. p. 97.
48. Handford. Locomotor ataxy of at least five years duration with laryngeal crises and Charcot's joint lesion, terminating in general paralysis of the insane. — Brain XI. 1889. p. 4981.
49. Hay-Margirandière. Contribution à l'étude de quelques troubles trophiques de l'ataxie locomotrice, chute spontanée des dents et des ongles. — Thèse de Paris 1883.
50. Hinze. Das Plantargeschwür und sein Verhältnis zur Tabes dors. — Petersb. med. Wochenschr. No. 26, 28, 1886.
51. Hoffmann. Ueber das Verhältnis der Sehnervenatrophie zur Tabes dors. — Inaug. Diss. Berlin. 1888.
52. Hoffmann. Zur Kasuistik der trophischen Störungen bei der Tabes dors. — Berl. Klin. Wochenschr. 1885. No. 12. p. 775.
53. Joffroy. Du pied bot tabétique. — Societé méd. des Hôp. 13. Nov. 1885.
54. Joffroy et Achard. Gangrène cutanée du gros orteil chez un ataxique; considérations sur le rôle de la névrite périphérique dans l'ataxie. — Arch. de méd. expér. et d'anatom. pathol. No. 2.

55. Jolly. Ueber trophische Störungen bei Rückenmarkskrankheiten. — (Original) Charité Annalen N. T. XVI. 1891. p. 336. — (Referat) Arch. f. Psychiatrie 1892. XXIII. p. 585.
56. v. Kahlden. Ein Fall von Arthropathie bei Tabes. — Virch. Arch. Bd. CIX. S. 318.
57. Kidd. Charcot's joint Disease. Lancet II. 1884. p. 53.
58. Kraemer. Ein Fall von tabischer Affektion beider Hüftgelenke. Inaug. Diss. 1880. Erlangen. Schmidt's Jahrb. 196. Bd. p. 87.
59. Kramer. Zur Casuistik des Tabischen Fußes. — Prager med. Wschr. 1887. Nr. 33.
60. Kredel. Die Arthropathien und Spontanfrakturen bei Tabes. — Samml. Klin. Vorträge v. Volkmann Nr. 309. 1888.
61. Krönig. Spondylolisthese bei einem Tabiker. — Zeitschr. f. Klin. Med. VII. 1884. p. 165. Ibid. XIV. 1888. p. 51.
62. Leeper. Note on Charcot's joint Disease. — The Brit. med. Journ. 1889 Dec. 14. p. 1324.
63. Löwenfeld. Ueber einen Fall von Tabes dors. mit Spontanruptur der Quadricepssehne und Arthropathien. — Münch. med. Wochenschr. Nr. 20. 1887.
64. Macnamara. Cases of ataxic arthropathy or Charcot's j. Disease. — Transactions of the Internat. med. Congr. 1881. vol. I. p. 125.
65. Marshall. Charcot's Disease. — Lancet I. 1885. p. 41.
66. Michel Jos. Des arthropathies survenant dans le cours de l'ataxie locomotrice. — Gaz. hebdom. 2 Série. XIV. 1887. Nr. 12. p. 181. Nr. 13. p. 195.
67. Möbius. Neuere Betrachtungen über die Tabes. Schmidt's Jahrb. Bd. CLXXXVII. p. 280.
68. Morris. J. Lewis. A case of locomotor ataxia with loss of teeth and alveolar processes. — Medic. News. vol. XLVI. January-June 1885. p. 216. Philadelphia neurol. Soc. 26. Jan. 1885.
69. Morrant Barker. Three cases of joint disease in connection with locomotor ataxy. Read nov. 14. 1884. Transact. of the clinic. Soc. VIII. p. 4.
70. Morvan. Des arthropathies dans la paréso-analgésie. — Gaz. hebd. XXXIV. 1887. p. 549.
71. Mossdorff. Ueber Arthropathia tabetica. — Jahresber. der Ges. f. Natur- und Heilkunde in Dresden 1878—1879. S. 34.
72. Ollivier. Note sur quelques troubles trophiques dans l'ataxie locomotrice. — Union médic. 1883. No. 128.
73. Oppenheim. Neue Beiträge zur Pathologie der Tabes dors. — Arch. f. Psych. 1889. XX.
74. Oppenheim-Siemerling. Beiträge zur Pathologie der Tabes dors. und der periph. Nervenerkrankung. — Arch. f. Psych. 1887. S. 870.
75. Ormerod. Two Cases of Tabes dors. with joint Disease. — Brain VI. 1883. p. 250.
76. Oulmont. Fractures spontanées dans l'ataxie locomotrice. — Progrès méd. 1877.
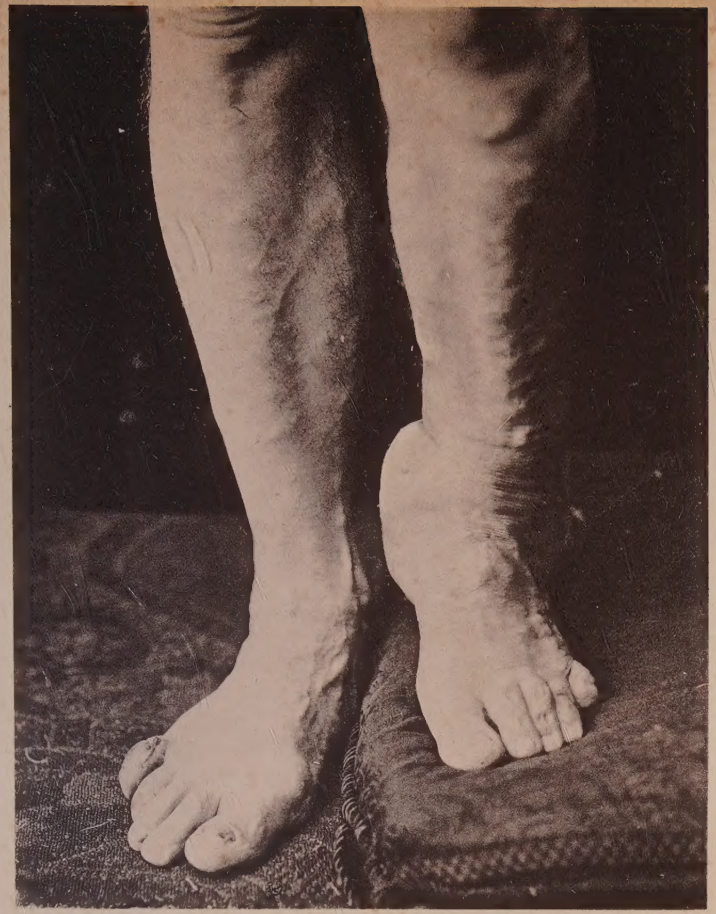
77. Patey. Etude d'ensemble sur les fractures spontanées considérées spécialement au point de vue de leurs causes, leur pronostic et leur traitement. — Thèse de Paris 1878.
78. Paulidès. Des arthropathies tabétiques du pied. — Thèse p. l. Doct. en Méd. Paris 1888. No. 283.
79. Page. May Tabes Symptomes have a periph. origin? — Brain 1883. No. 10. p. 361.
80. Pierret. Des troubles oculaires, dans les maladies de l'encéphalie. — Paris 1880. p. 327.
81. Pîtres-Vaillard. Contribution à l'étude des névrites périph. chez les tabétiques. — Revue de Méd. 1886. p. 574.
82 Ponfick. Berl. Klin. Wochenschrift 1872. p. 580. — Berl. med. Ges. Sitz 30. Okt. 1872.
83. Portalier. Des troubles trophiques de la période praeataxique du Tabes spécif. Thèse pour le Doct. en Méd. Paris 1884.
84. Raven. A case of Charcot's joint Disease. — Brit. med. Journ. 1884. p. 351.
85. Reikless. Charcot's disease of shoulder. — Brit. med. Journ. 1887. Nov. 12.
86. Richardière. Sur un cas de pied tabétique. — Sem. méd. 1891. No. 29.
87. Rivington. Charcot's Disease. — Lancet I. 1885. p. 56.
88. Salisbury-Day. Schmidt's Jahrb. Bd. CXXXVII. p. 173—174.
89. Schmidt's Jahrb. Bd. CXLVI. p. 150. — Die Gelenkaffektionen im Verlaufe der Tabes.
90. Sonnenburg. Ueber die Arthropathia tabidorum. — XVI. Congr. d. D. Ges. f. Chir. Arch. f. Kl. Chir. Bd. XXXXI. H. I. 1887.
91. Sterne. Arthropathia tabidorum. — Inaug. Diss. Berlin. 1891.
92. Sydney Roberts. The spinal arthropathies. — Med-News vol. XLVI. 1895. p. 175. 14. Febr.
93. Vallin. Des altérations trophiques des os maxillaires dans l'ataxie locomotrice. — L'union méd. 1878—1879. S. 737.
94. Verneuil. Fractures spontanées des tabétiques. — Gaz. des Hôp. 1890. No. 10.
95. Virchow. Berl. med. Gesellsch. 10. Nov. u. 24. Nov. 1886.
96. Wallich. Fracture de la cuisse chez un ataxique; suppuration de la fracture. Mort. — Arch. gén. de méd. Mars. 1888.
97. Weizsäcker. Die Arthropathie bei Tabes. — v. Bruns Beiträge zur Klin. Chir. 1887. Bd. III. p. 22.
98. Westphal. Gelenkerkrankungen bei Tabes. — Berl. Kl. Wochenschrift 1881. No. 29.
99. Graf. Ueber die Gelenkerkrankungen bei Syringomyelie. Beitr. z. Klin. Chir. Bd. X. H. III. p. 517.